

Section VII

MEMBRE

INFÉRIEUR

Pour accéder, par exemple à la page 455. Fémur, tapez dans la, fenêtre du bas où figure le N° de page, le N° suivant : $455 - 450 = 5$ puis validez.

HANCHE ET CUISSE

Planches 453 – 471

- 453. Os coxal (os de la hanche)
- 454. Articulation de la hanche
- 455. Fémur
- 456. Insertions osseuses des muscles de la hanche et de la cuisse : vue antérieure
- 457. Insertions osseuses des muscles de la hanche et de la cuisse : vue postérieure
- 458. Muscles de la cuisse : vues antérieures
- 459. Muscles de la cuisse : vues antérieures (suite)
- 460. Muscles de la hanche et de la cuisse : vue latérale
- 461. Muscles de la hanche et de la cuisse : vues postérieures
- 462. Muscles psoas et iliaque
- 463. Plexus lombo-sacral et coccygien
- 464. Plexus lombaire
- 465. Plexus sacral et coccygien
- 466. Artères et nerfs de la cuisse : vues antérieures
- 467. Artères et nerfs de la cuisse : vues antérieures (suite)
- 468. Artères et nerfs de la cuisse : vue postérieure
- 469. Nerfs de la hanche et de la fesse
- 470. Artères de la tête et du col du fémur
- 471. Cuisse : coupes transversales sériées

GENOU

Planches 472 – 477

- 472. Genou : vues latérale et médiale
- 473. Genou : vues antérieures
- 474. Genou : intérieur
- 475. Genou : ligaments croisés et collatéraux

- 476. Genou : vues postérieure et sagittale
- 477. Artères de la cuisse et du genou : schéma

JAMBE

Planches 478 – 487

- 478. Tibia et fibula
- 479. Tibia et fibula (suite)
- 480. Insertions des muscles de la jambe
- 481. Muscles de la jambe (dissection superficielle) : vue postérieure
- 482. Muscles de la jambe (dissection intermédiaire) : vue postérieure
- 483. Muscles de la jambe (dissection profonde) : vue postérieure
- 484. Muscles de la jambe (dissection superficielle) : vue antérieure
- 485. Muscles de la jambe (dissection profonde) : vue antérieure
- 486. Muscles de la jambe : vue latérale
- 487. Jambe : coupes transversales et loges fasciales

CHEVILLE ET PIED

Planches 488 – 501

- 488. Os du pied
- 489. Os du pied (suite)
- 490. Calcanéus
- 491. Ligaments et tendons de la cheville
- 492. Ligaments et tendons du pied : vue plantaire
- 493. Gaines tendineuses de la cheville

- 494. Muscles du dos du pied : dissection superficielle
- 495. Dos du pied : dissection profonde
- 496. Plante du pied : dissection superficielle
- 497. Muscles de la plante du pied : première couche
- 498. Muscles de la plante du pied : deuxième couche
- 499. Muscles de la plante du pied : troisième couche
- 500. Muscles interosseux et artères profondes du pied
- 501. Muscles interosseux du pied

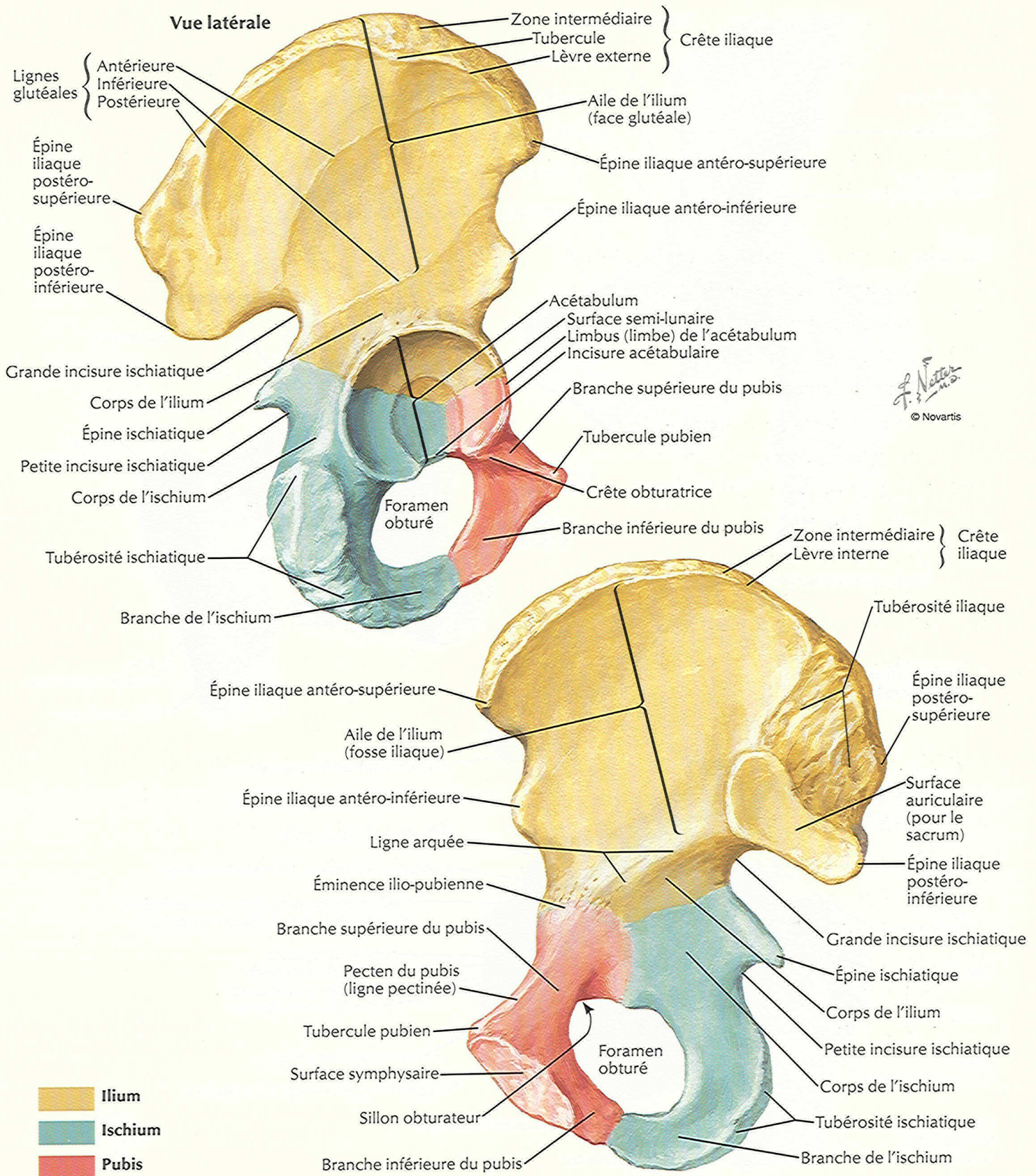
INNERVATION-VASCULARISATION

Planches 502 – 510

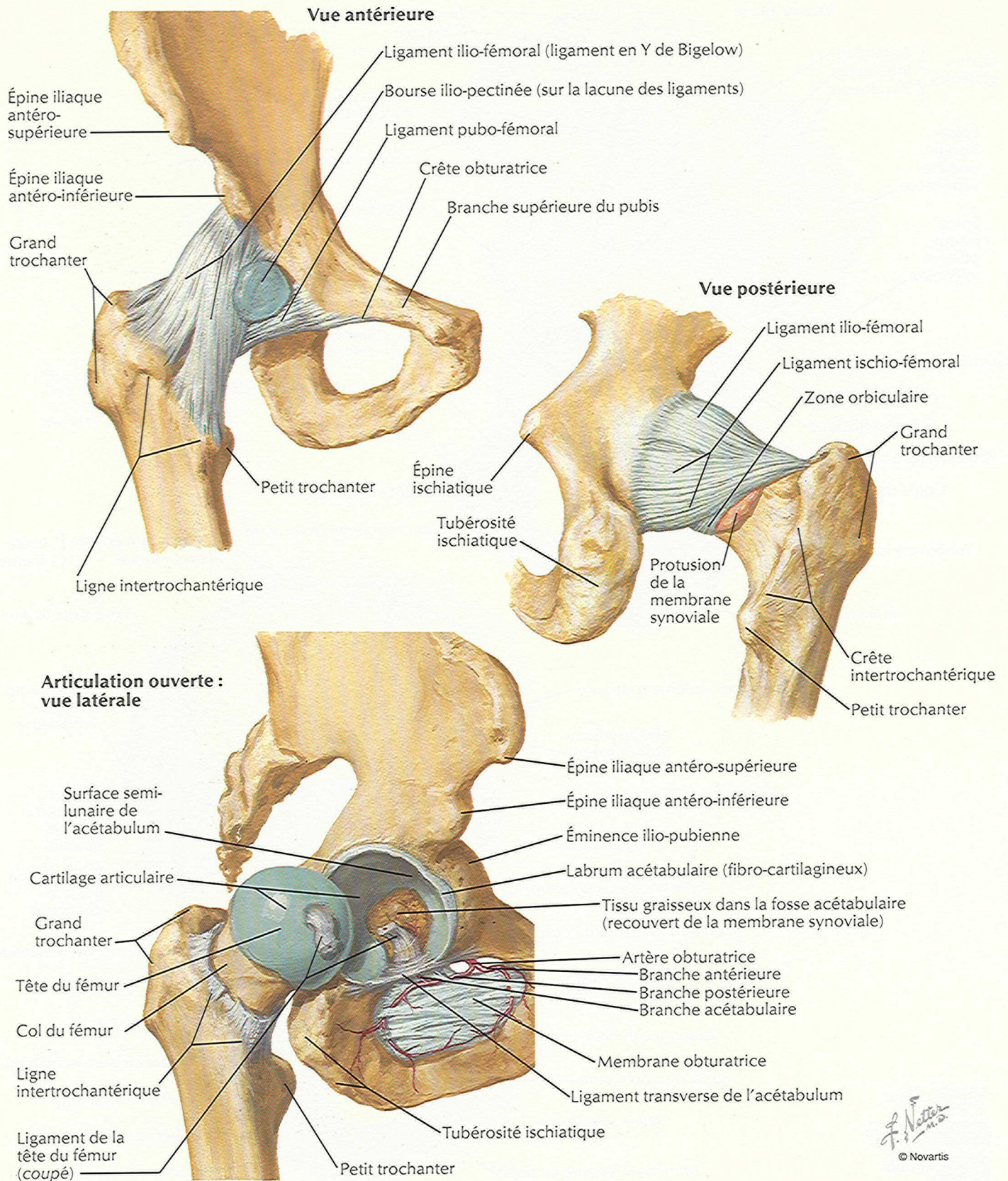
- 502. Nerfs fémoral et cutané latéral de la cuisse
- 503. Nerf obturateur
- 504. Nerfs sciatique (ischiatique) et cutané postérieur de la cuisse
- 505. Nerf tibial
- 506. Nerf fibulaire commun (péronier)
- 507. Dermatomes du membre inférieur
- 508. Nerfs et veines superficiels du membre inférieur : vue antérieure
- 509. Nerfs et veines superficiels du membre inférieur : vue postérieure
- 510. Vaisseaux et nœuds lymphatiques du membre inférieur

Os coxal (os de la hanche)

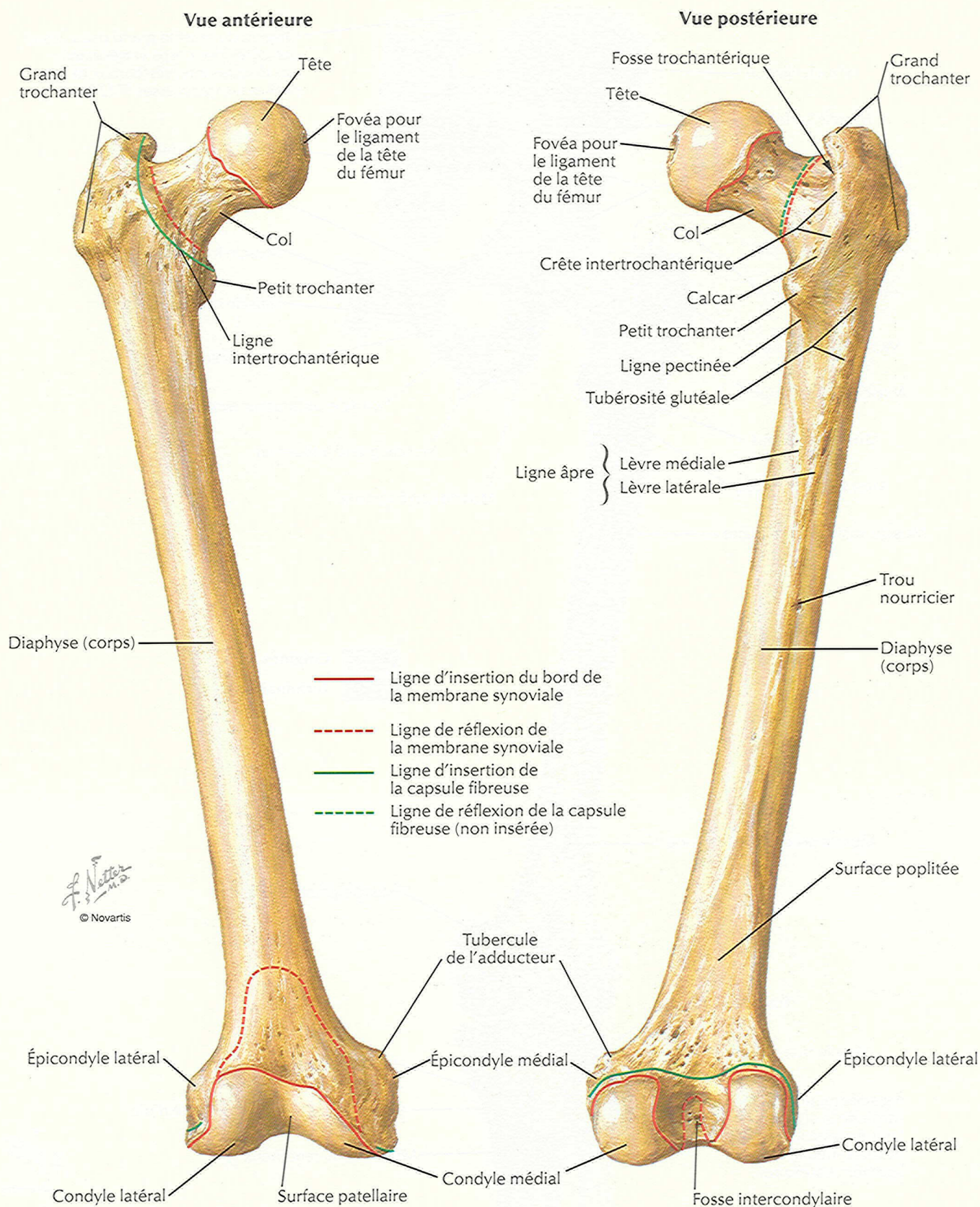
VOIR AUSSI LES PLANCHES 231, 330, 331



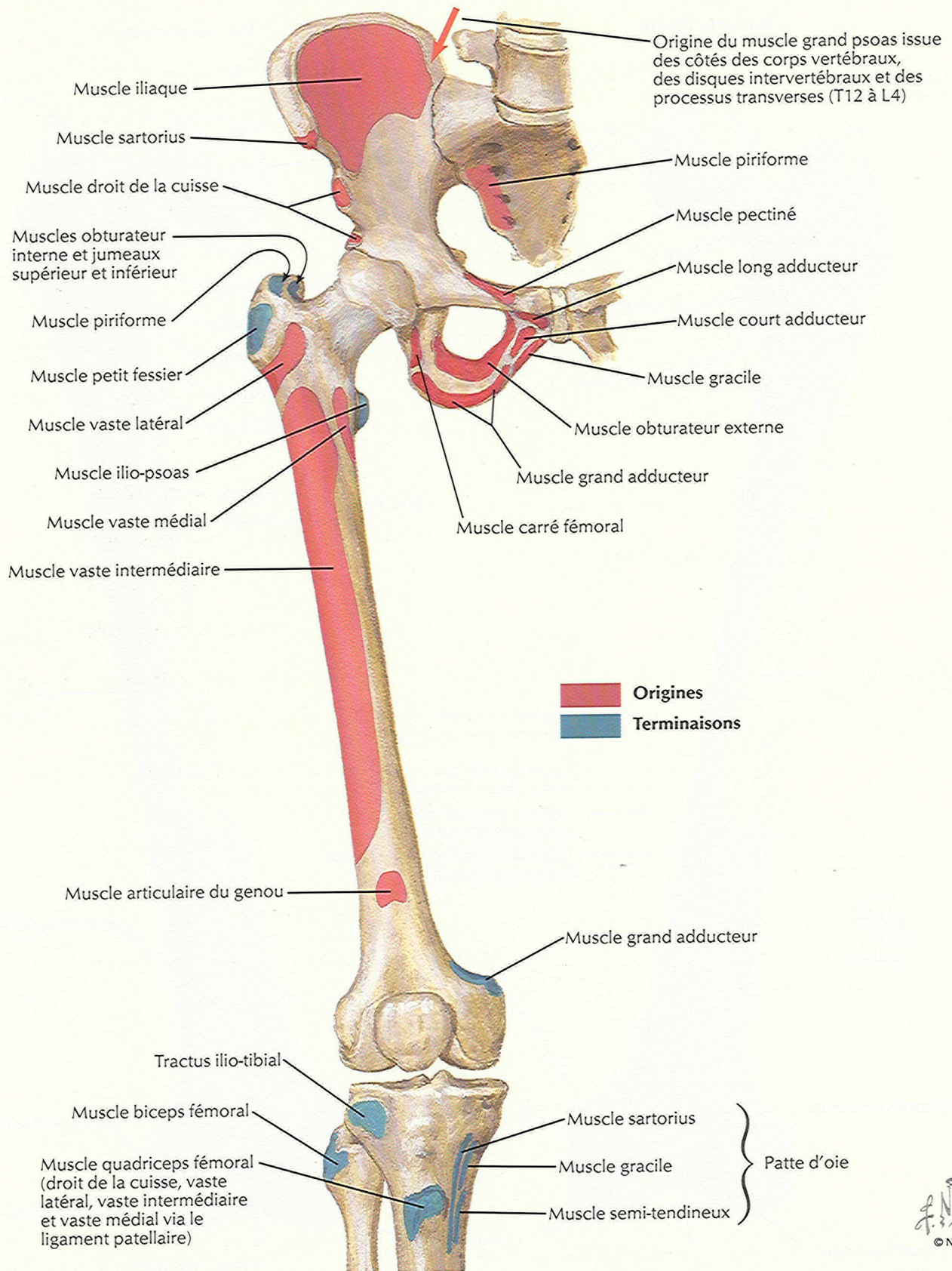
Articulation de la hanche



F. Netter M.D.
© Novartis

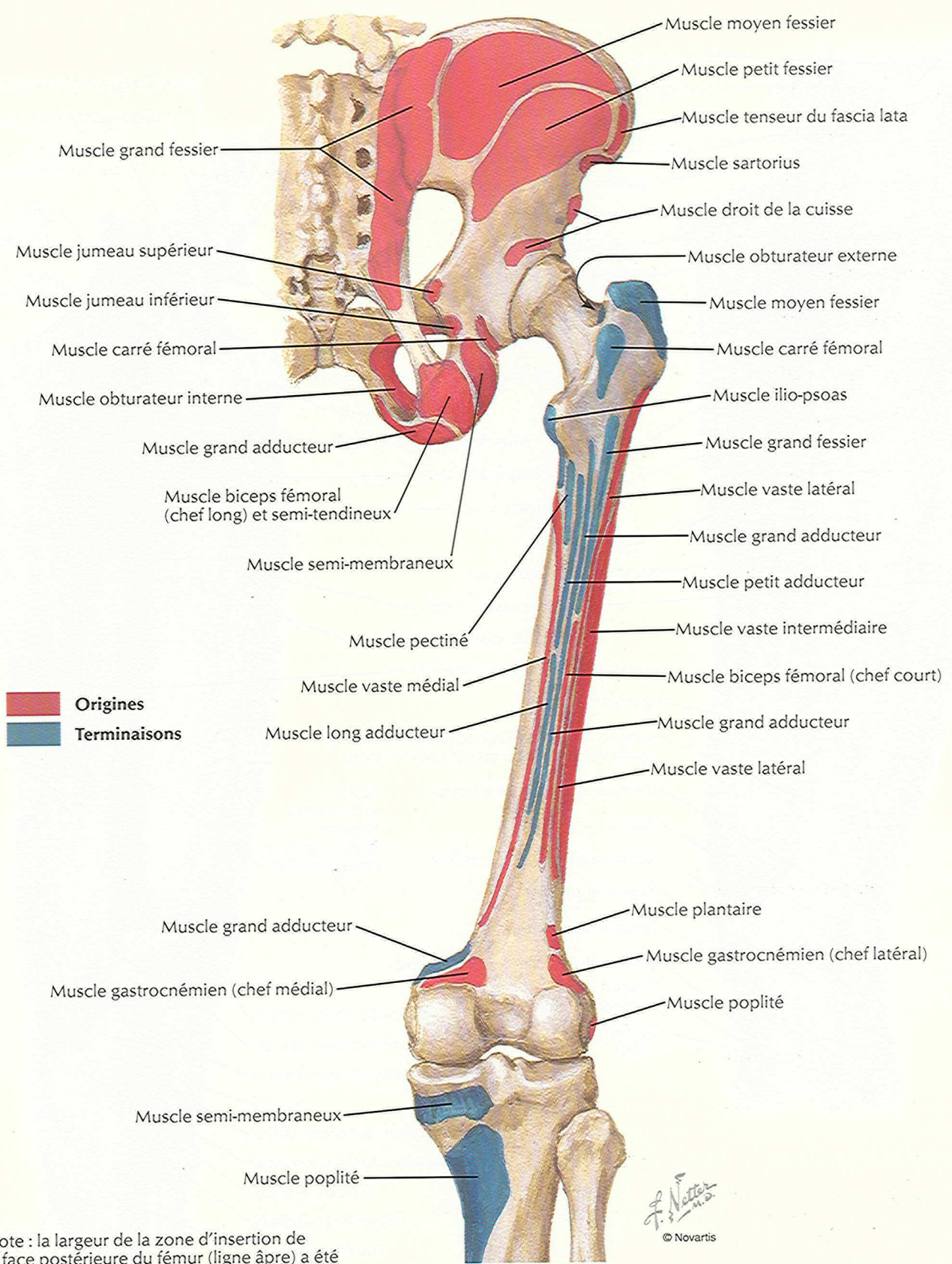


Insertions osseuses des muscles de la hanche et de la cuisse : vue antérieure



F. Netter
M.D.
© Novartis

Insertions osseuses des muscles de la hanche et de la cuisse : vue postérieure

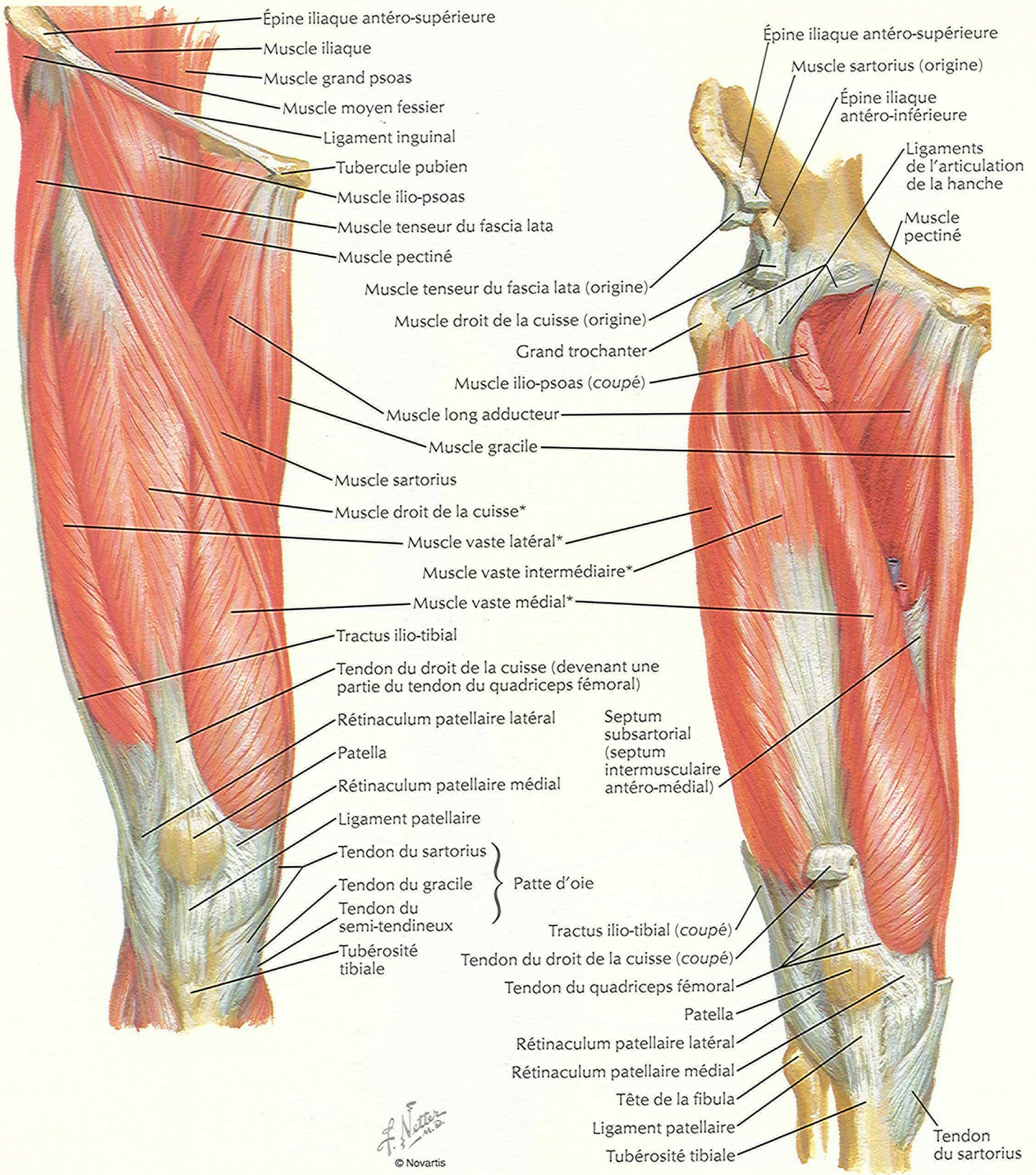


■ Origines
■ Terminaisons

Note : la largeur de la zone d'insertion de la face postérieure du fémur (ligne âpre) a été particulièrement agrandie

F. Netter M.D.
© Novartis

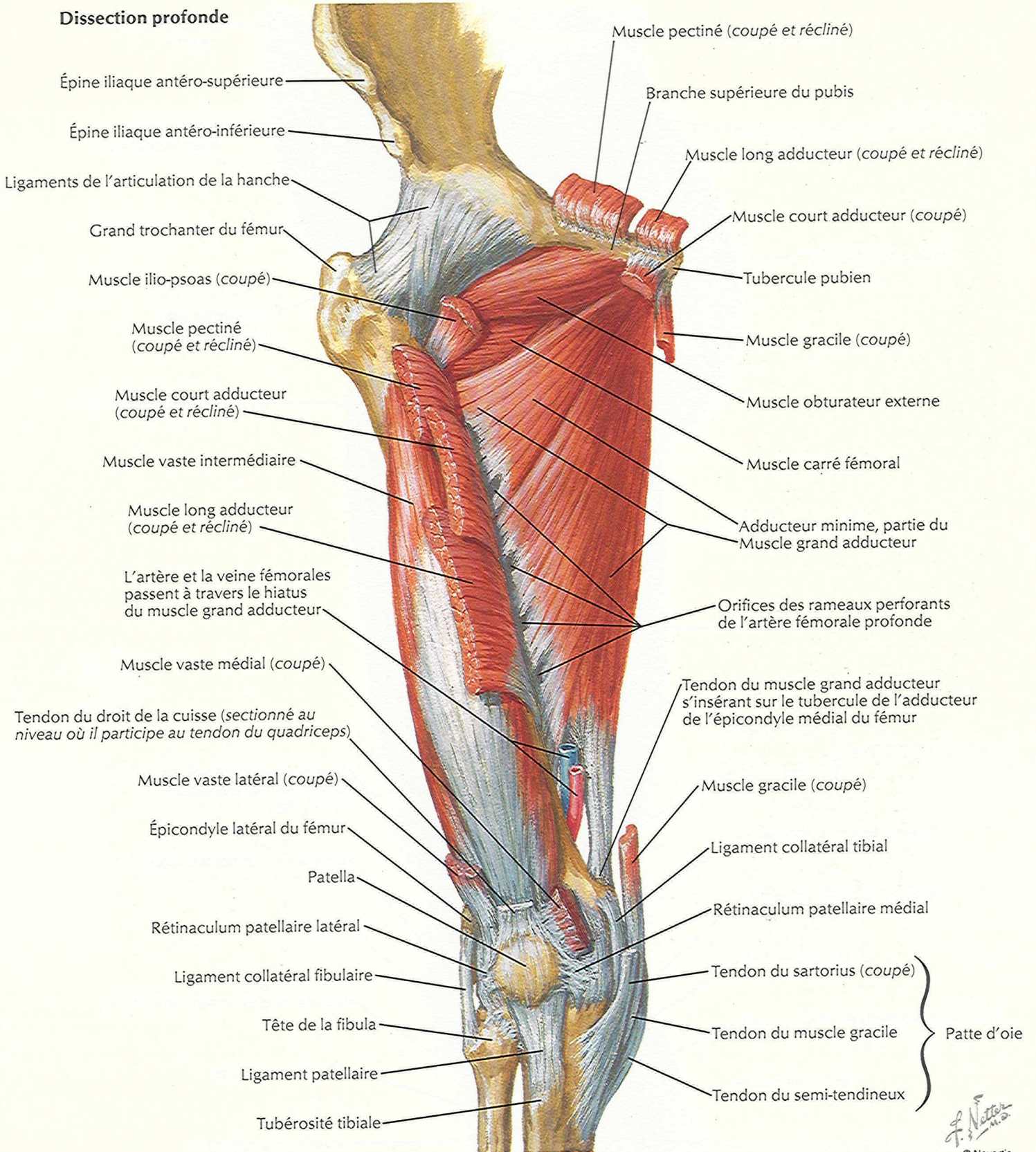
Muscles de la cuisse : vues antérieures



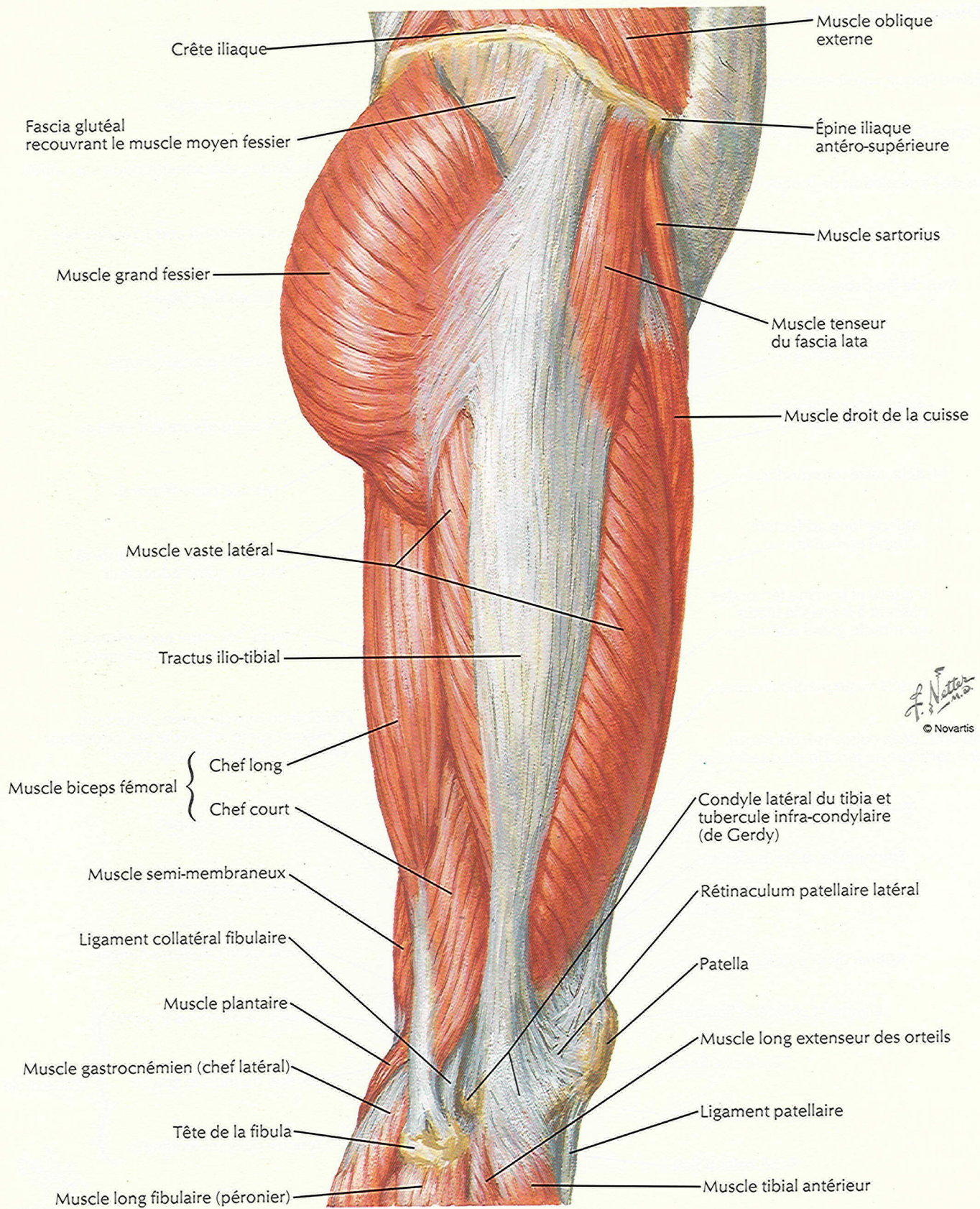
* Muscles du quadriceps fémoral

Muscles de la cuisse : vues antérieures (suite)

Dissection profonde



Muscles de la hanche et de la cuisse : vue latérale

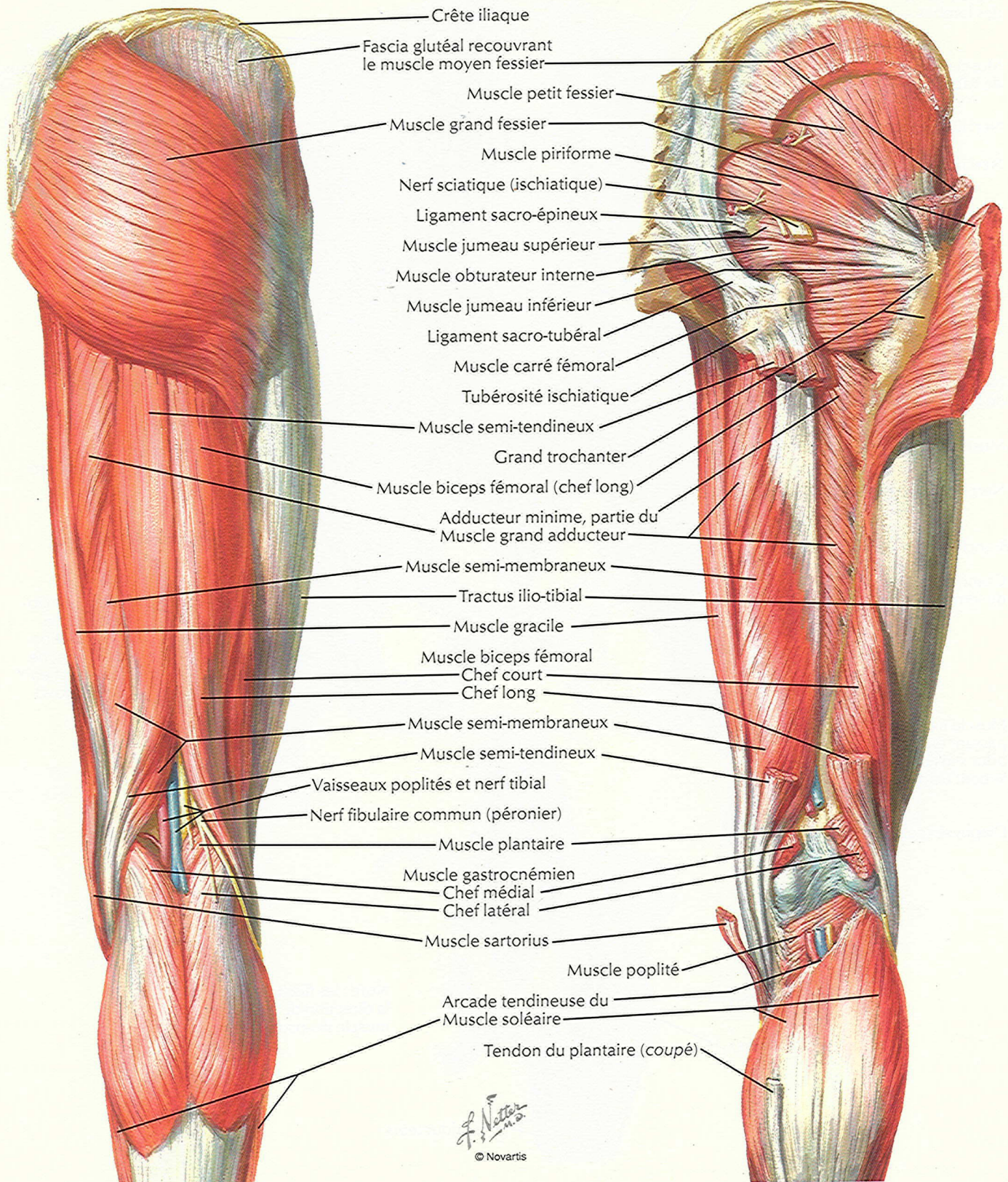


Muscles de la hanche et de la cuisse : vues postérieures

POUR LE PIRIFORME ET L'OBTURATEUR INTERNE, VOIR AUSSI LES PLANCHES 333, 334 ;
POUR L'OBTURATEUR EXTERNE, VOIR LA PLANCHE 459

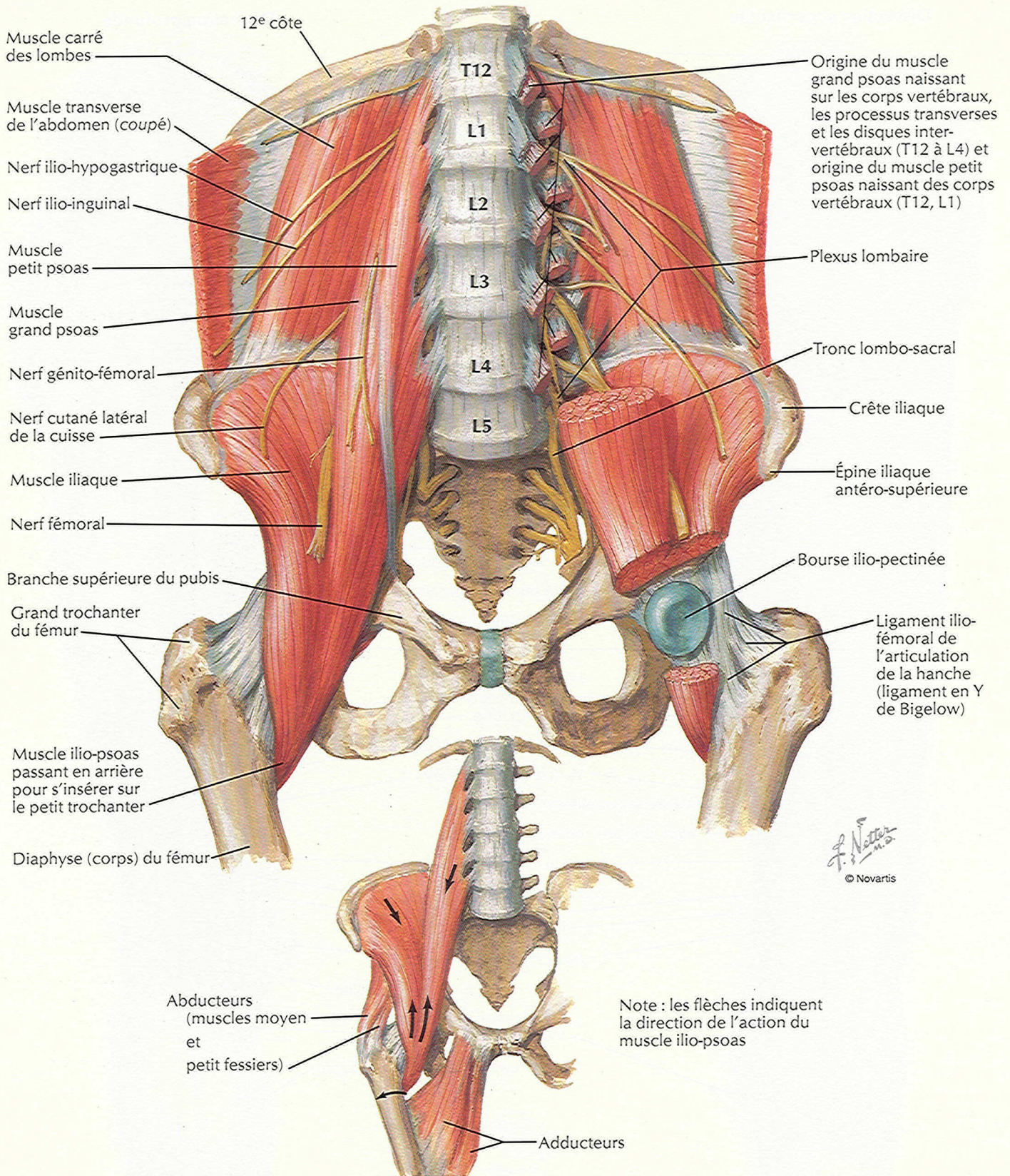
Dissection superficielle

Dissection profonde

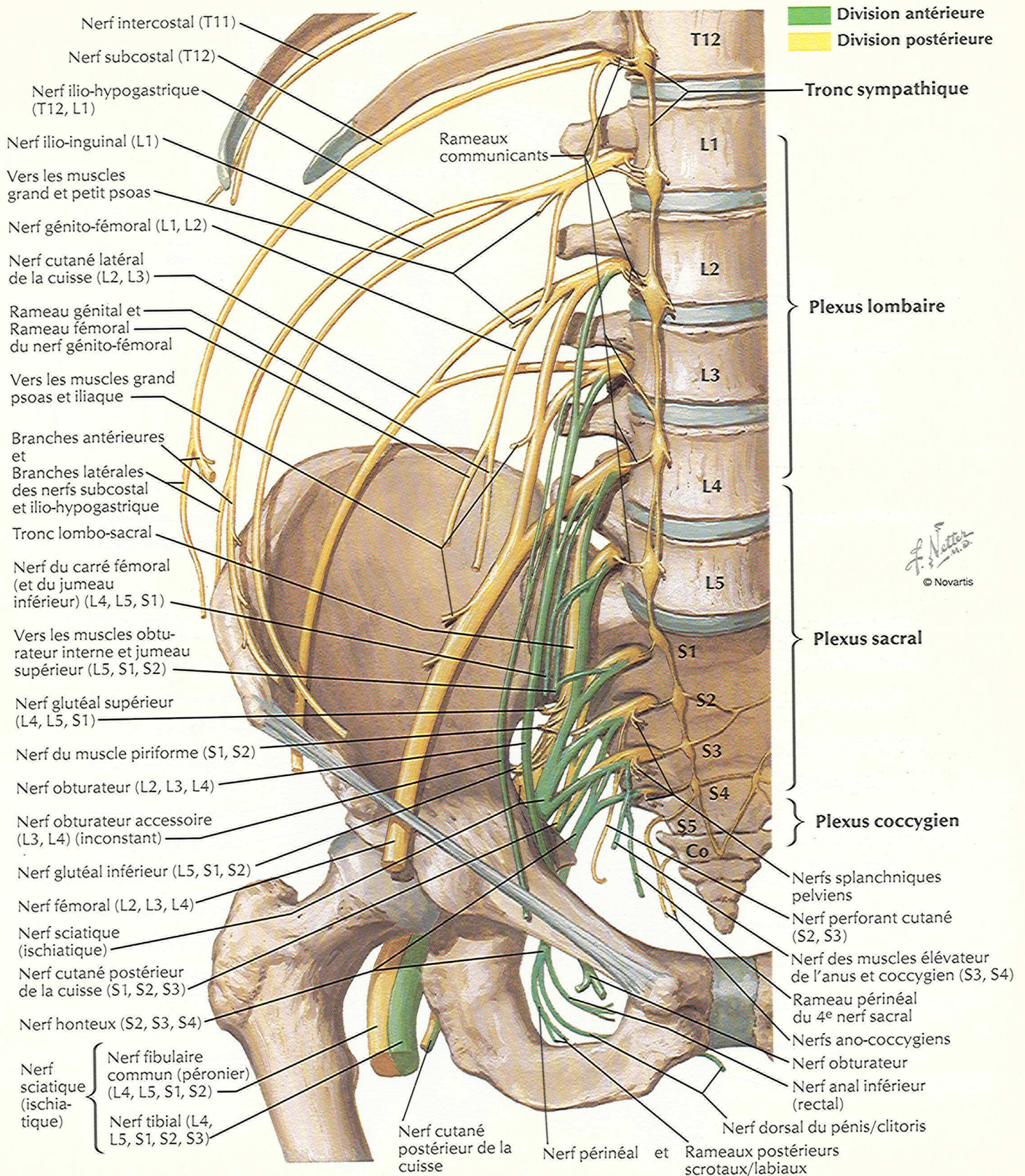


Muscles psoas et iliaque

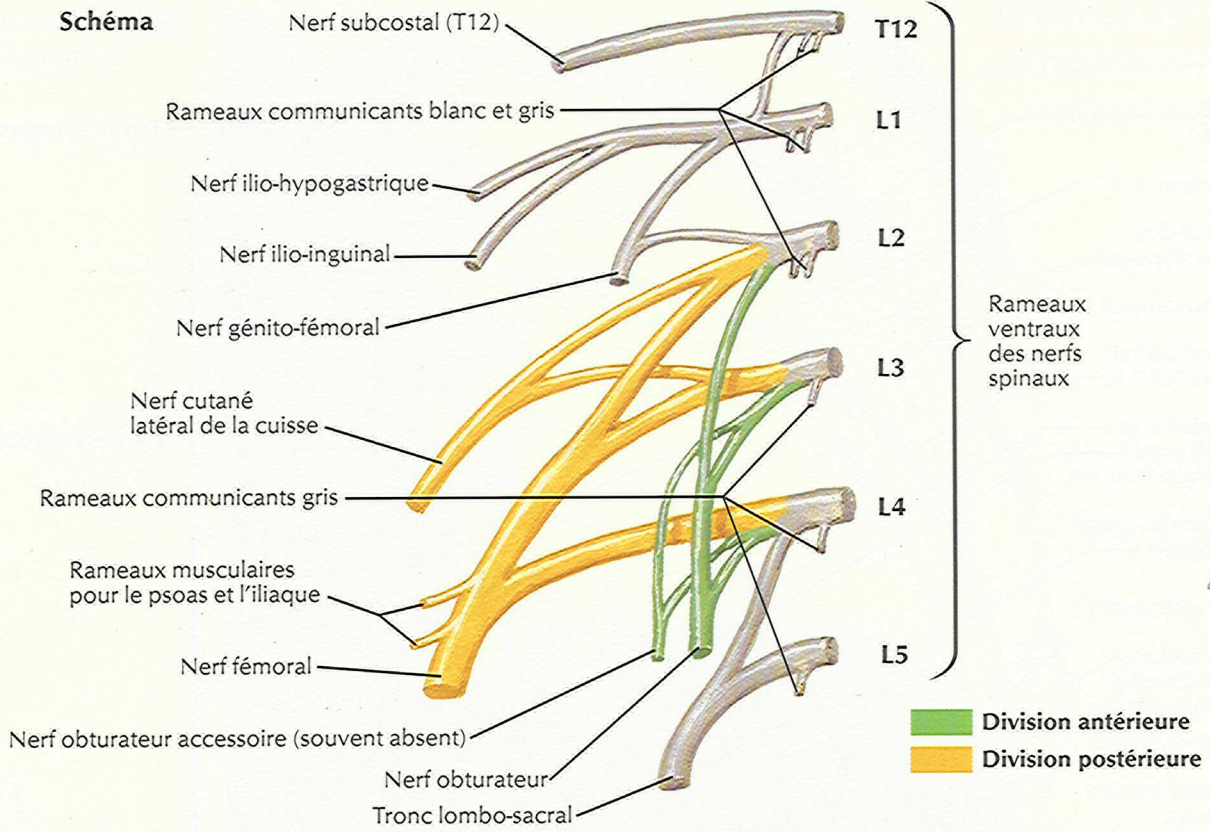
VOIR AUSSI LA PLANCHE 246



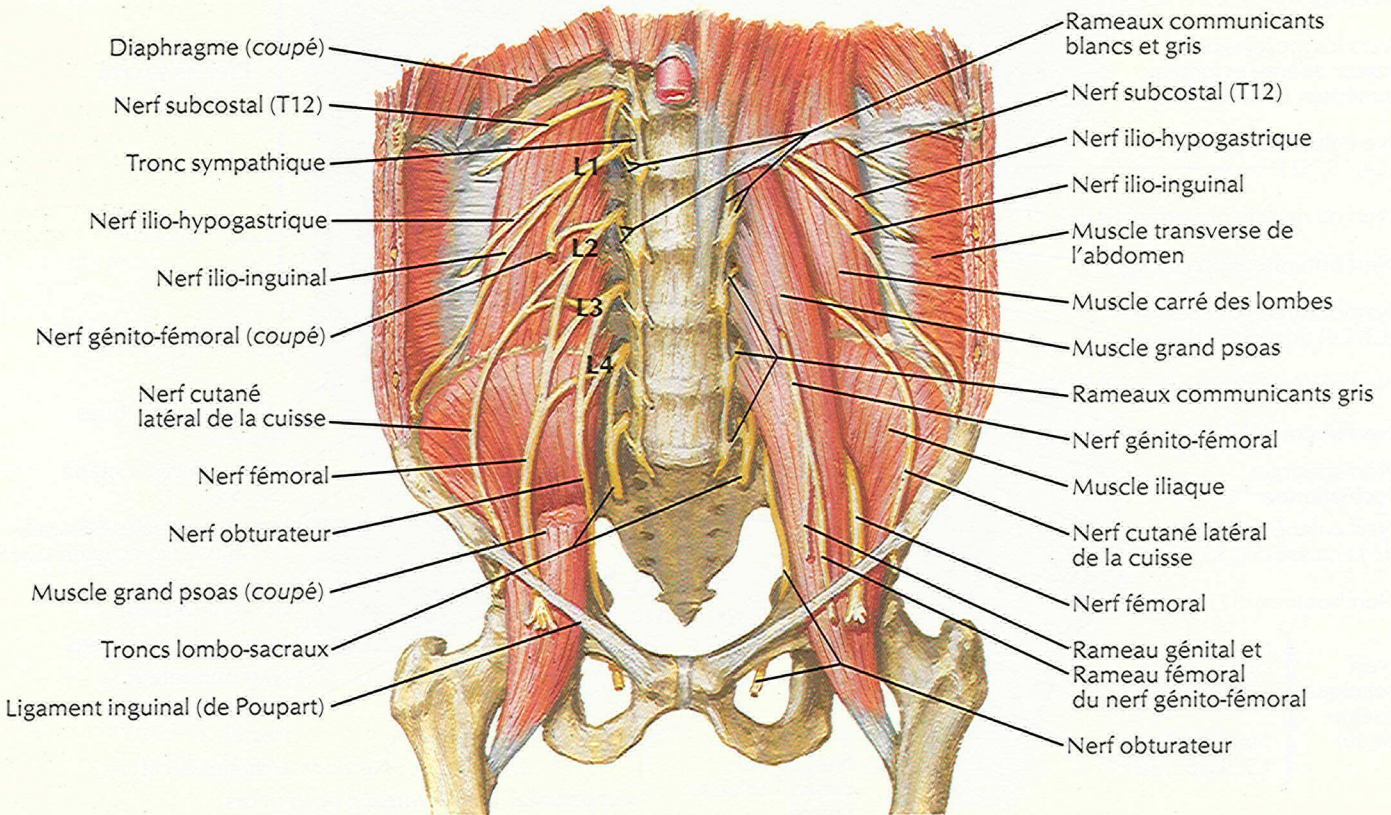
Plexus lombo-sacral et coccygien

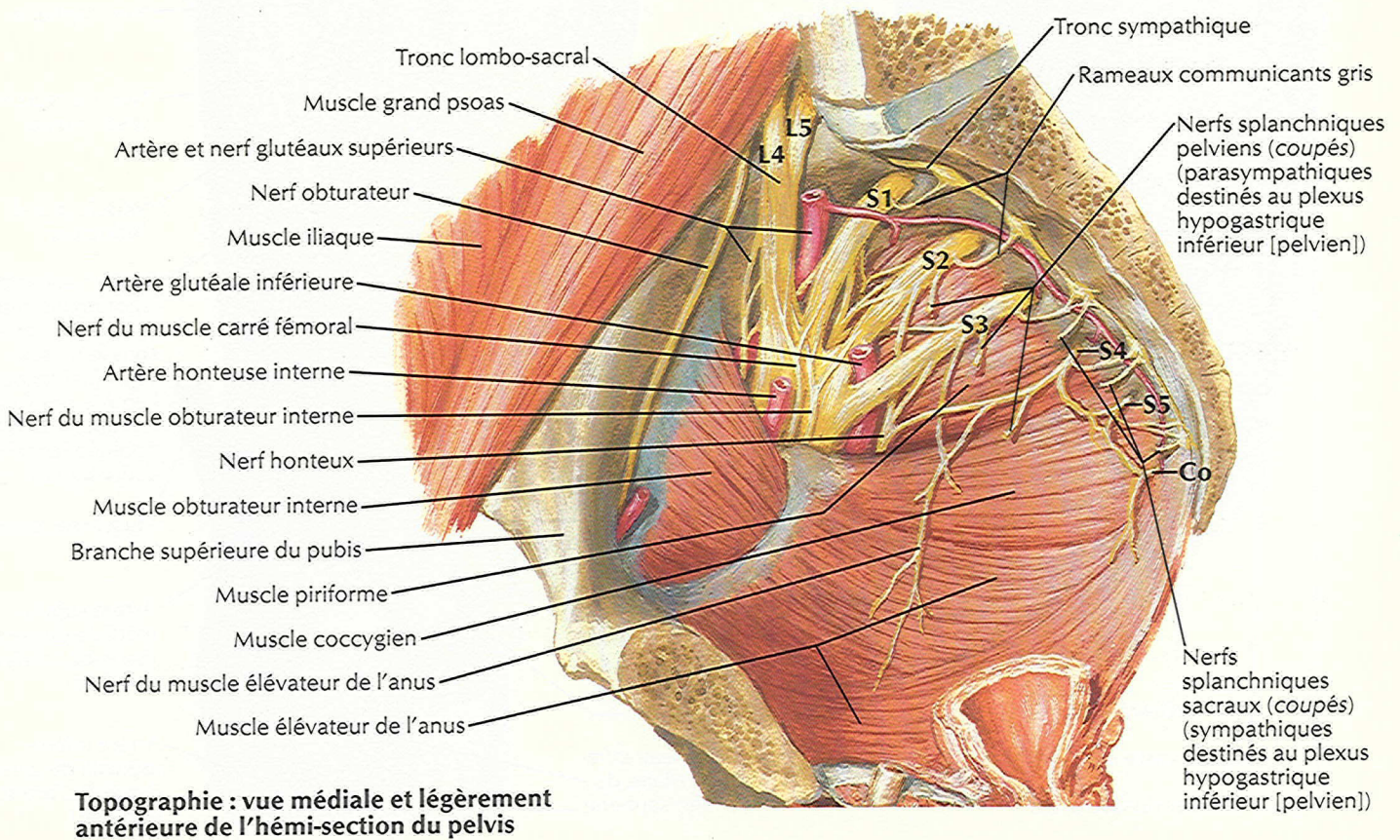
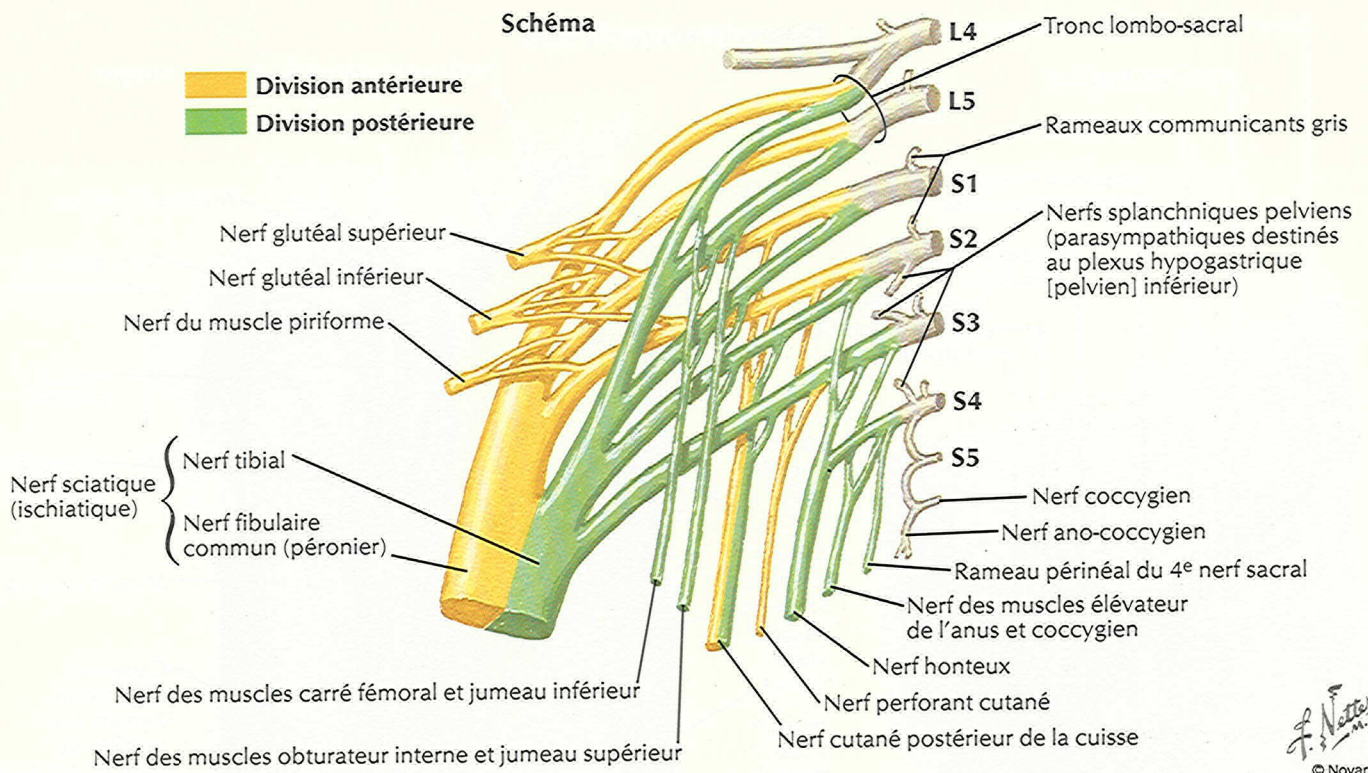


Plexus lombaire



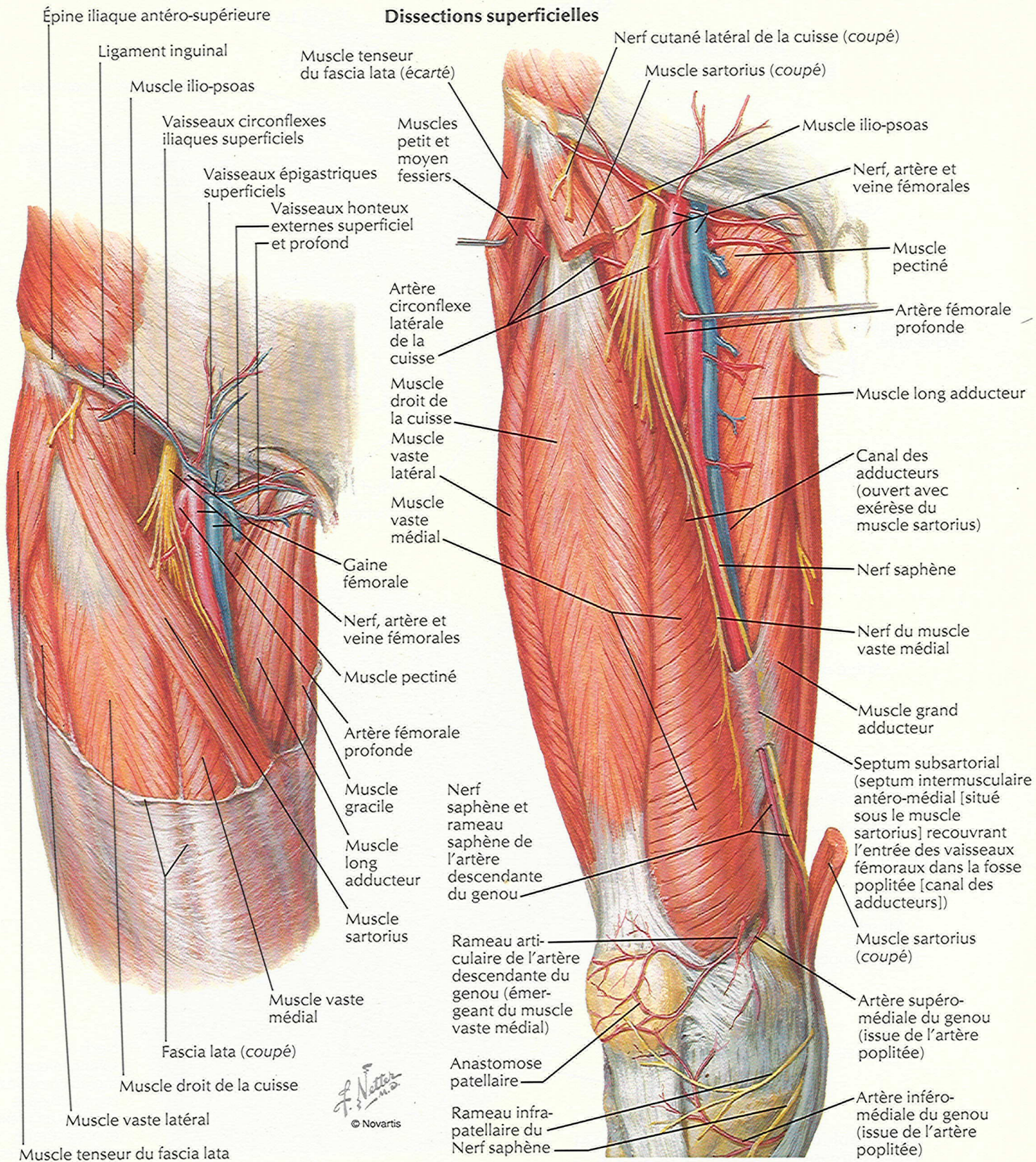
F. Netter M.D.
© Novartis





Artères et nerfs de la cuisse : vues antérieures

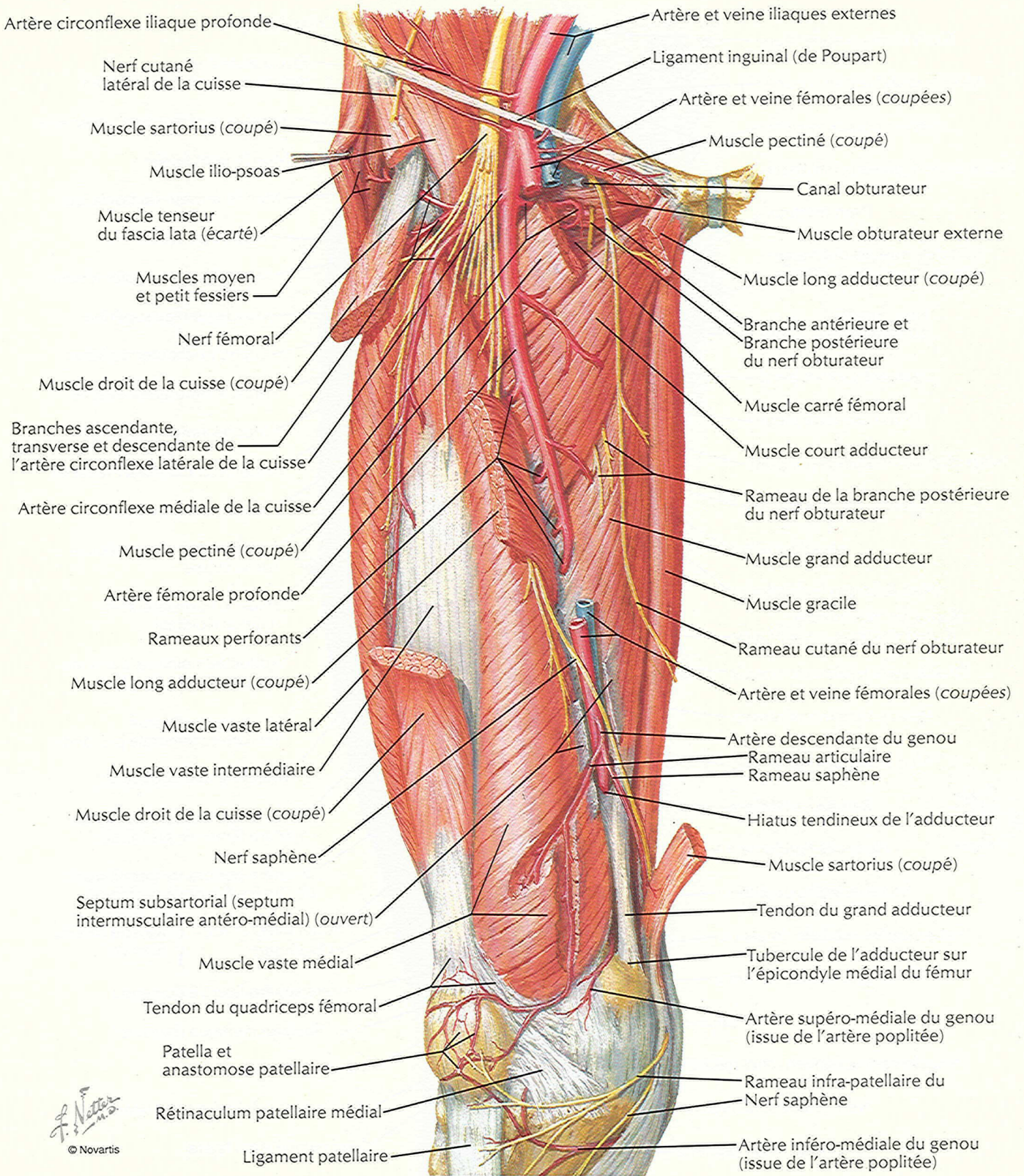
VOIR AUSSI LA PLANCHE 502



Artères et nerfs de la cuisse : vues antérieures (suite)

VOIR AUSSI LES PLANCHES 502, 503

Dissection profonde

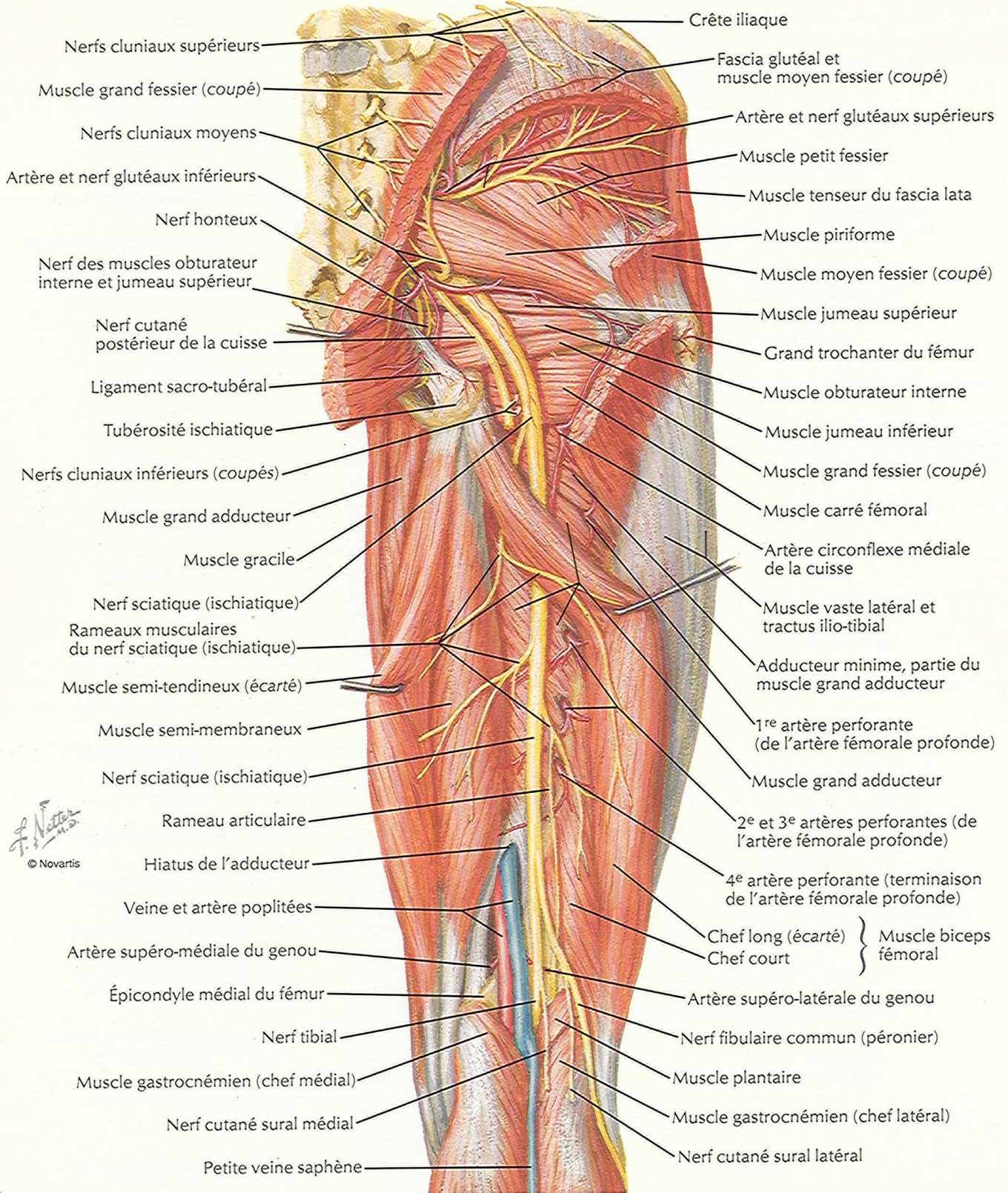


F. Netter
M.D.
© Novartis

Artères et nerfs de la cuisse : vue postérieure

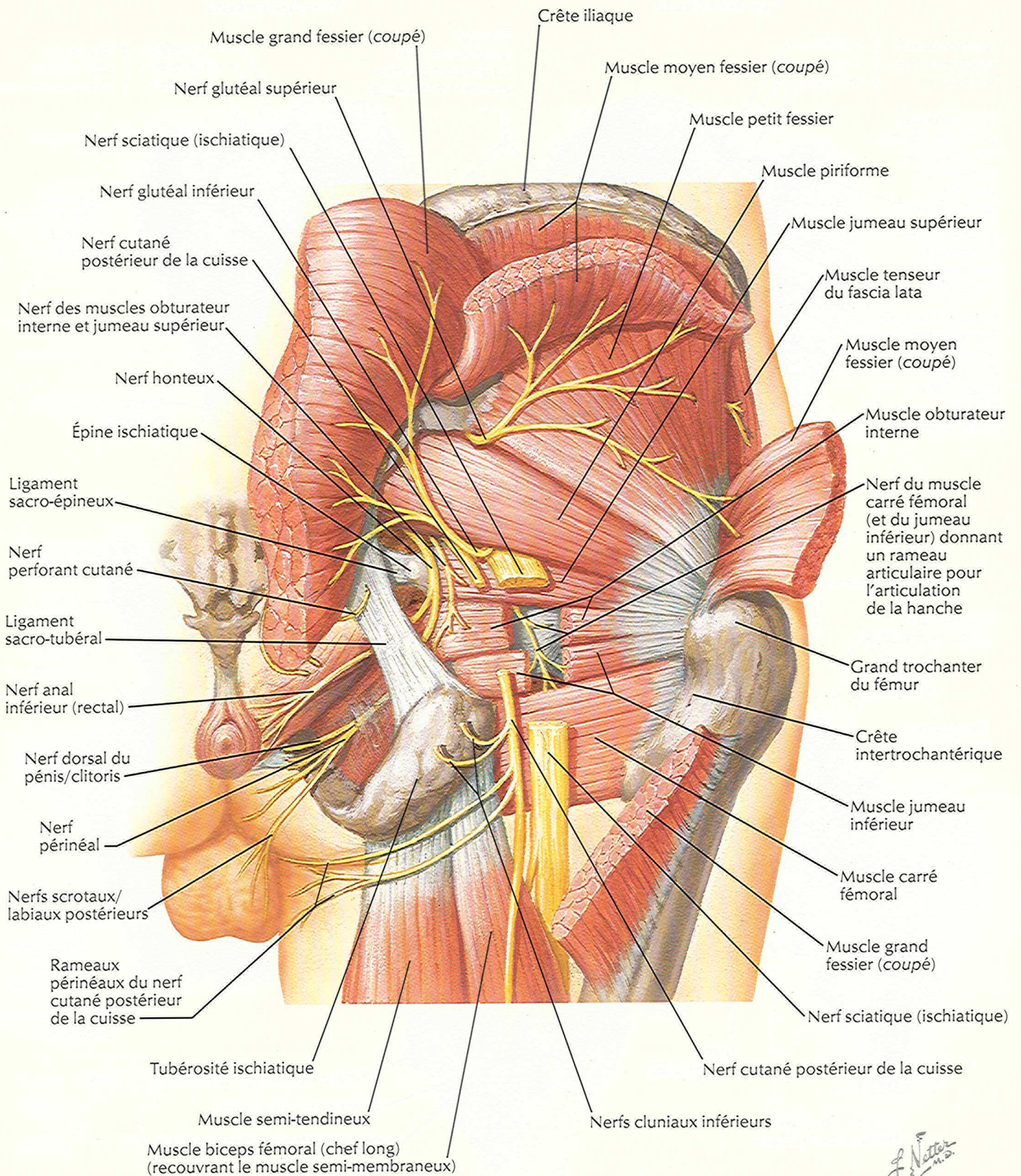
VOIR AUSSI LA PLANCHE 504

Dissection profonde



F. Natter M.D.
© Novartis

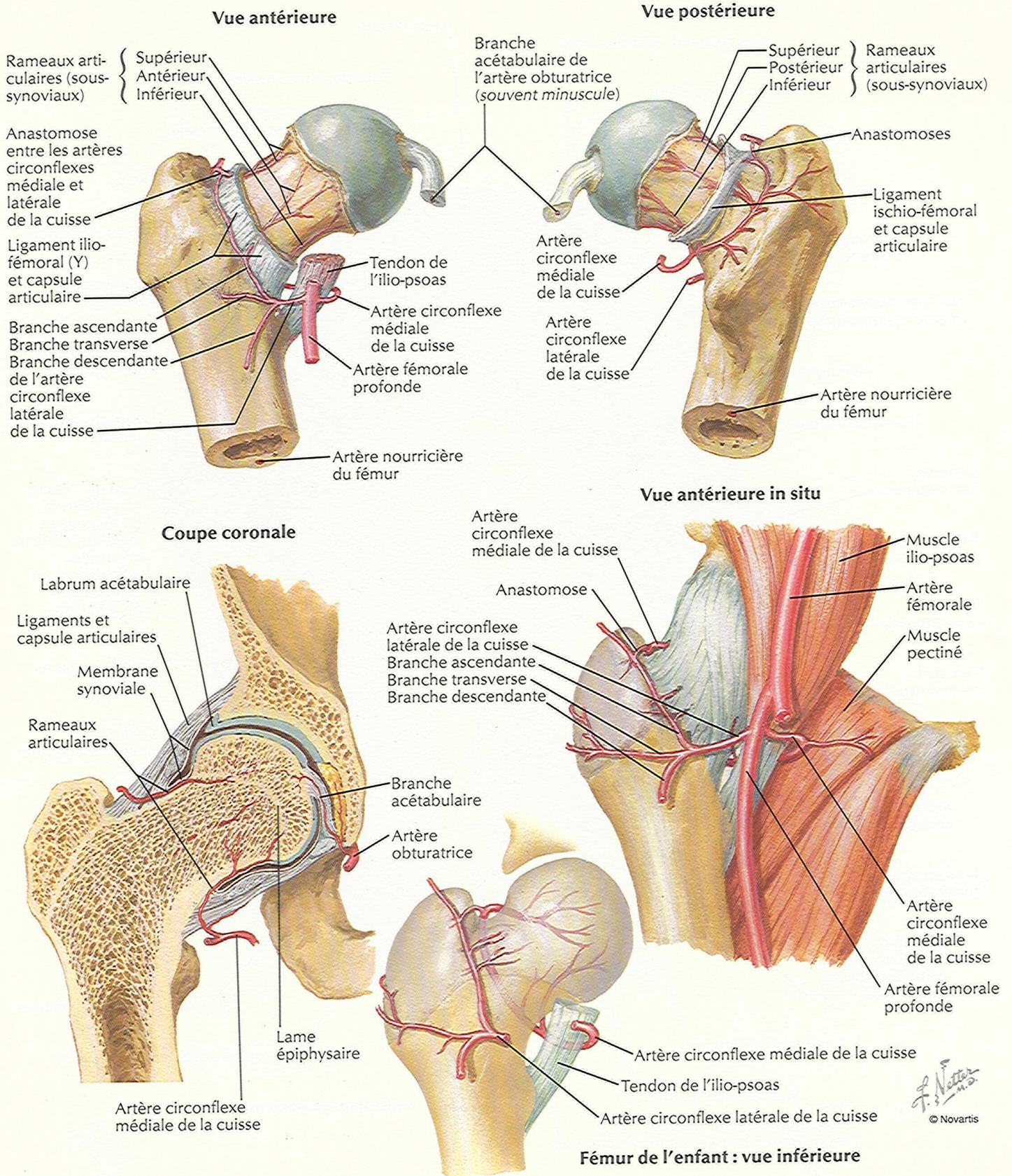
Nerfs de la hanche et de la fesse




 © Novartis

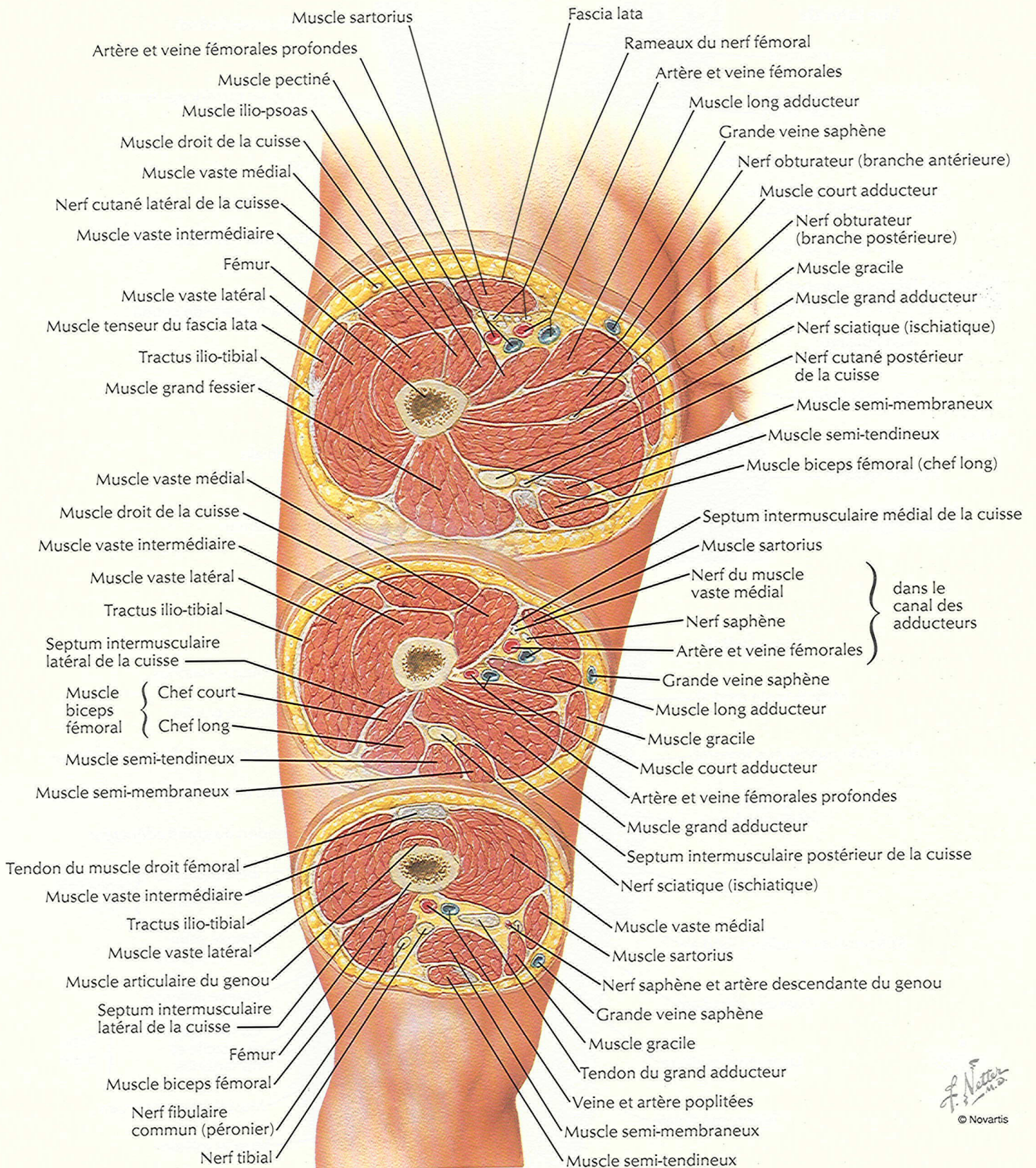
Artères de la tête et du col du fémur

VOIR AUSSI LA PLANCHE 477

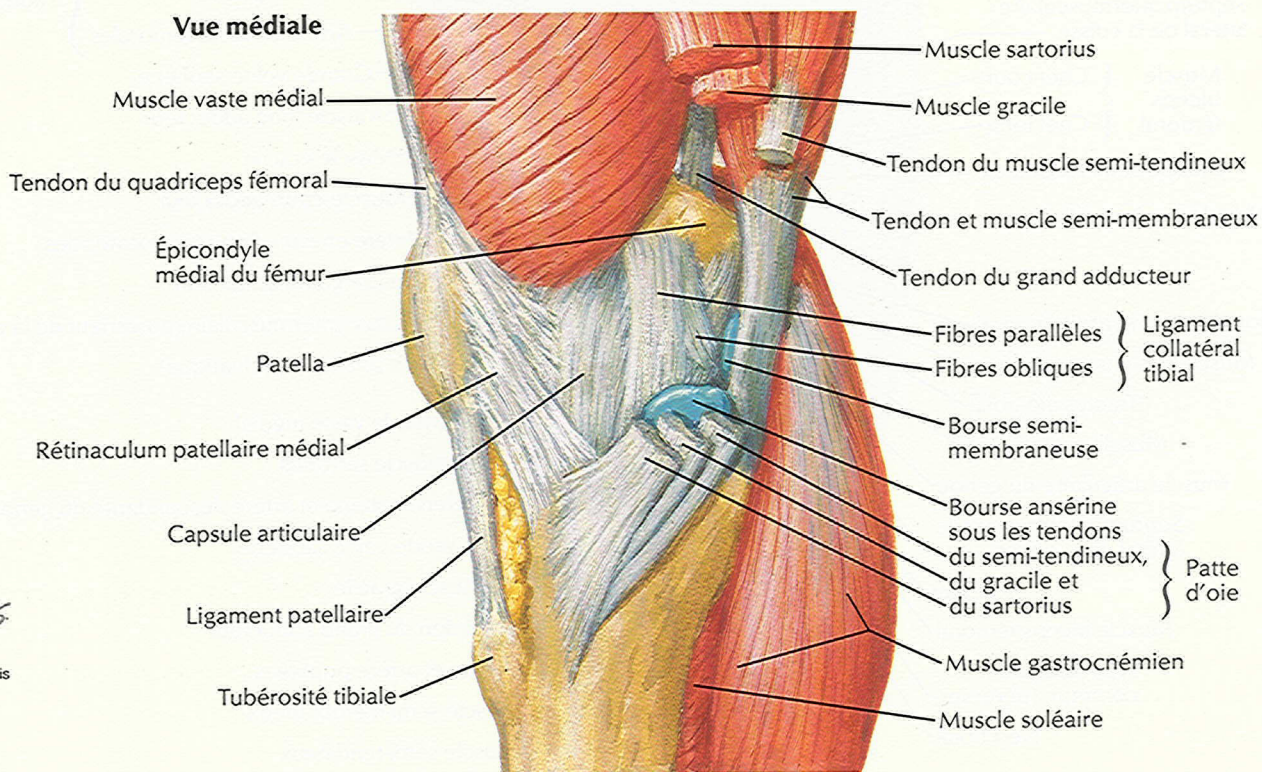
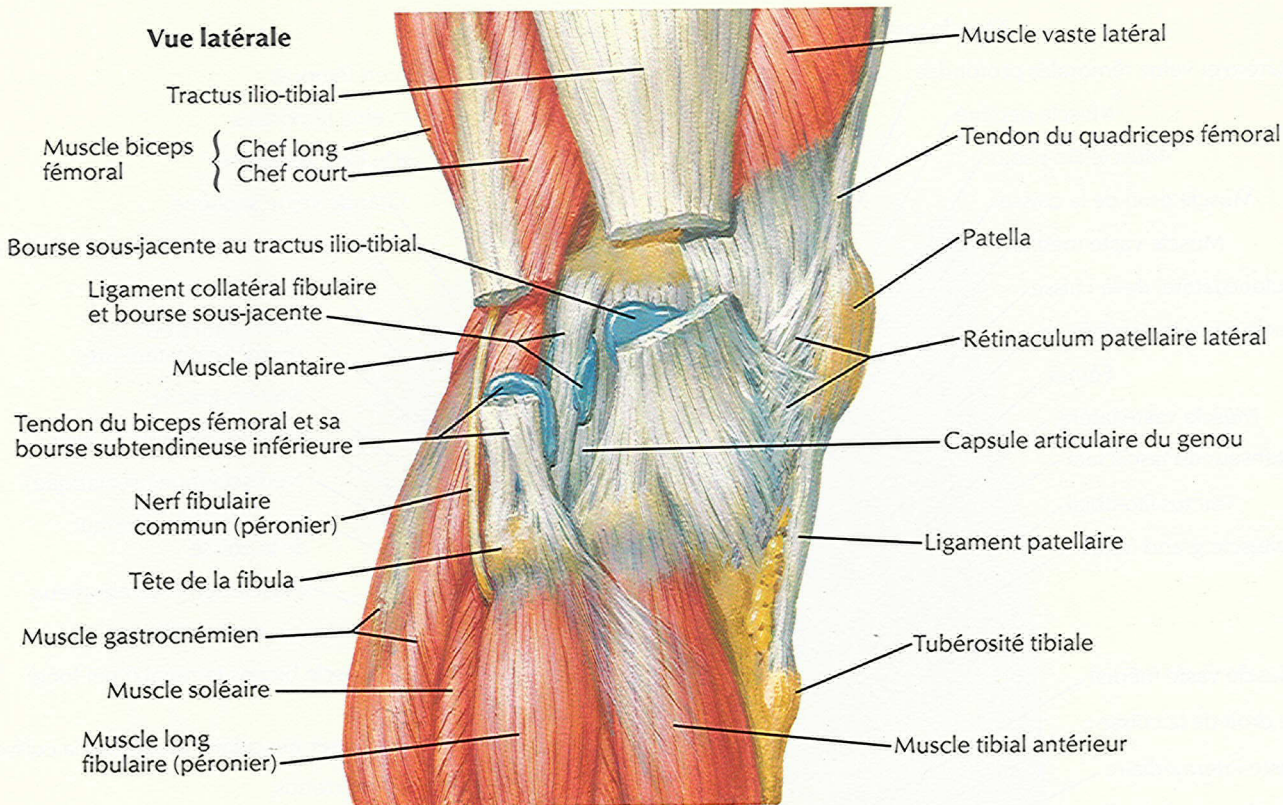


F. Netter M.D.
© Novartis

Cuisse : coupes transversales sériées

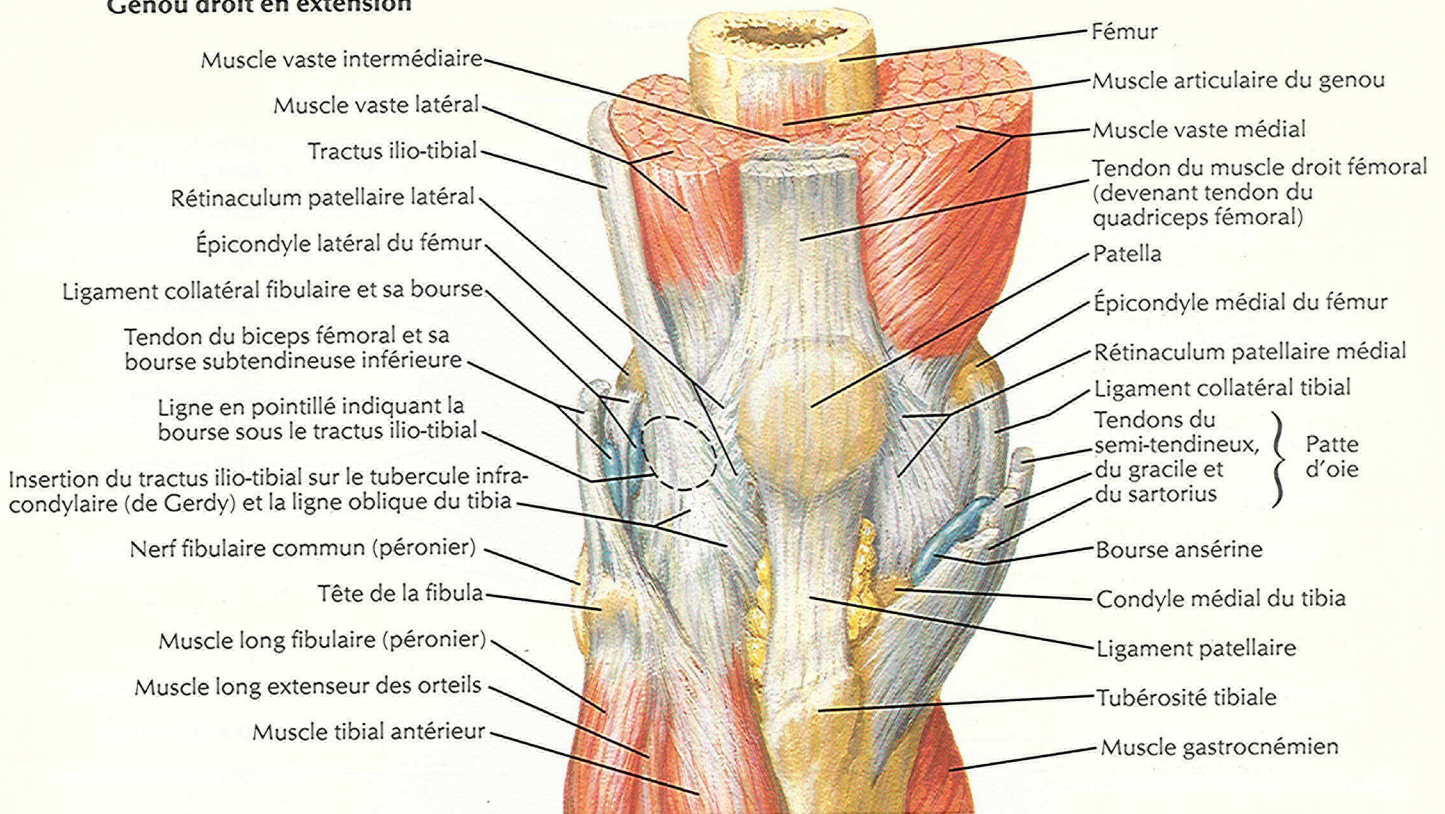


Genou : vues latérale et médiale

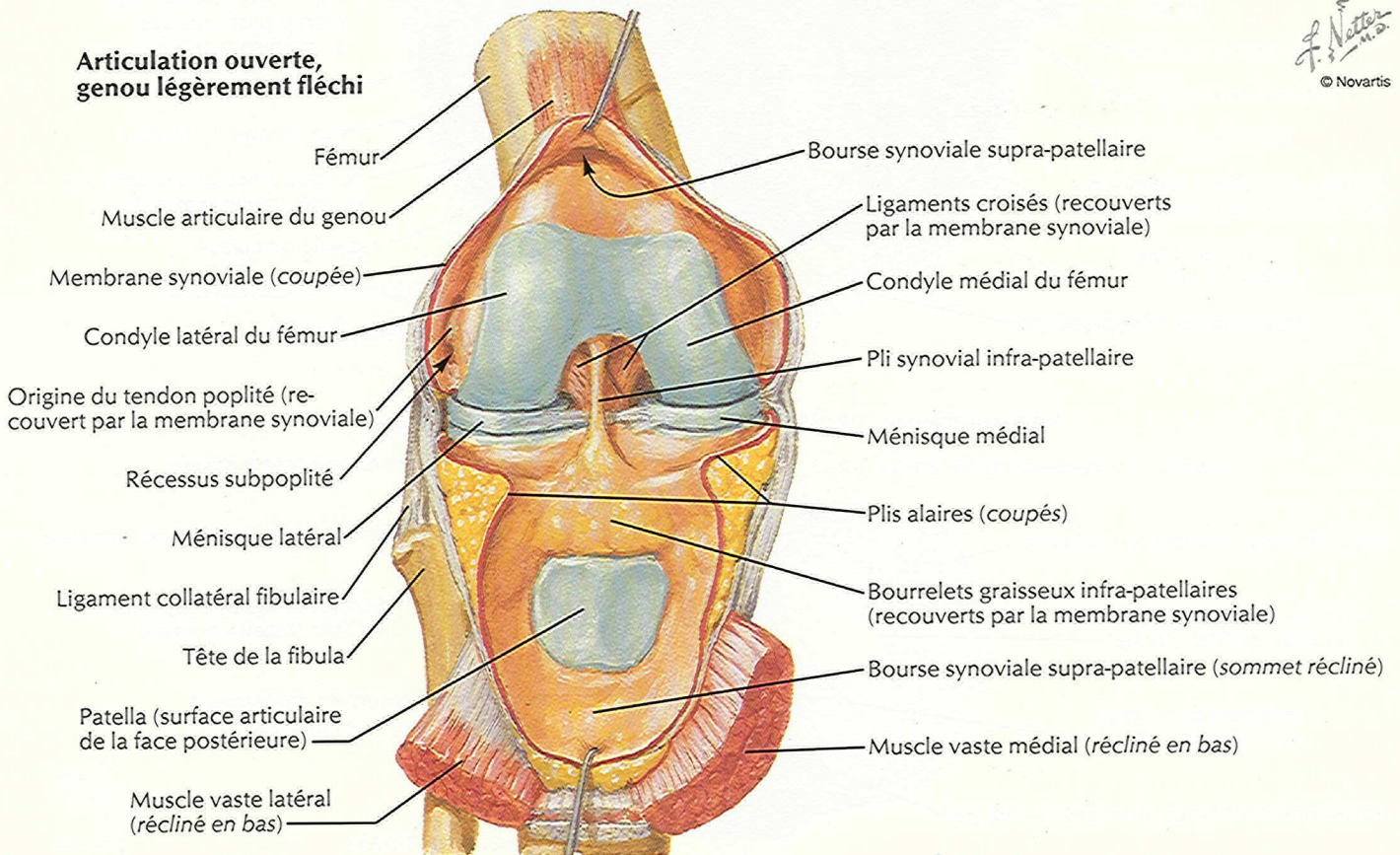


F. Netter M.D.
© Novartis

Genou droit en extension



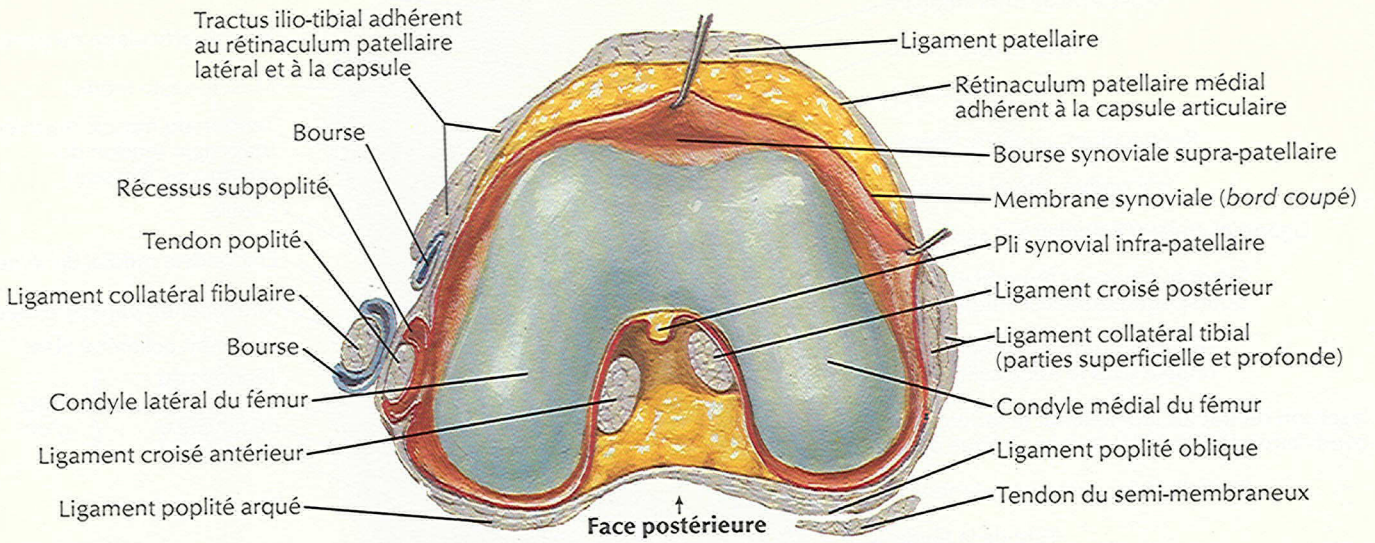
Articulation ouverte, genou légèrement fléchi



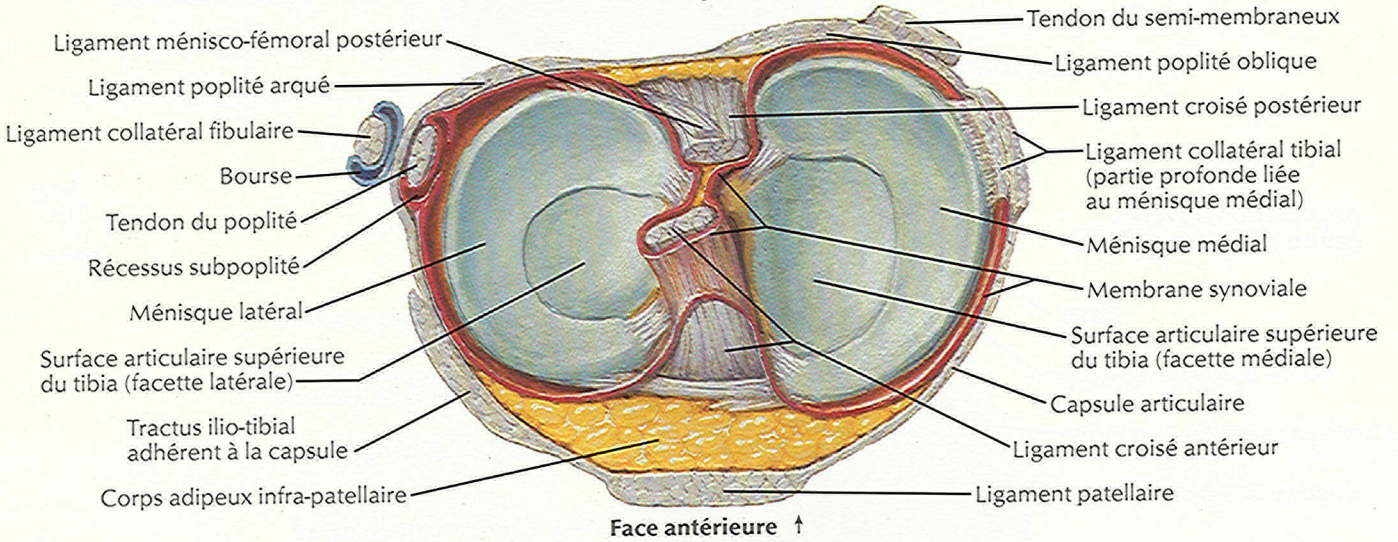
F. Netter M.D.
© Novartis

Genou : intérieur

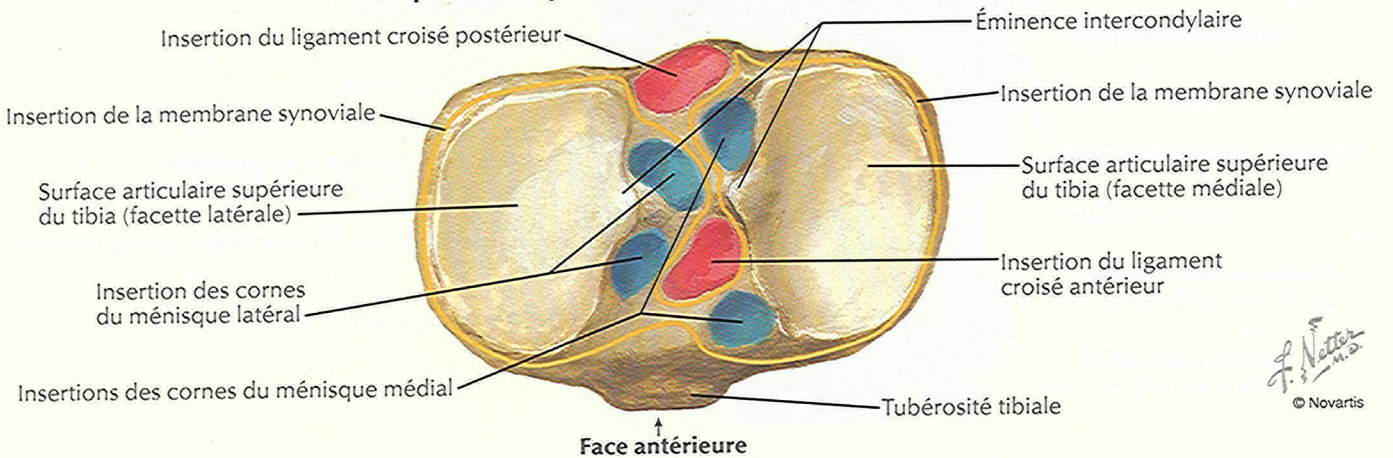
Vue inférieure



Vue supérieure



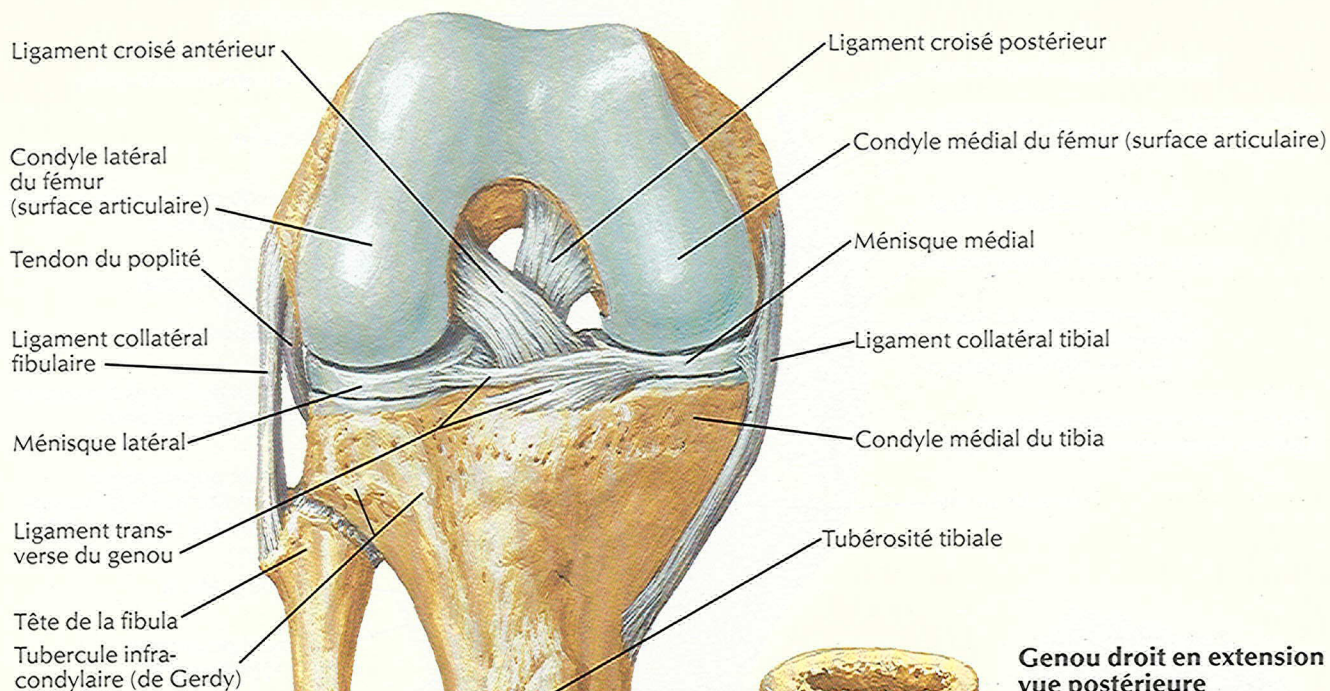
Vue supérieure : après ablation des ligaments et du cartilage



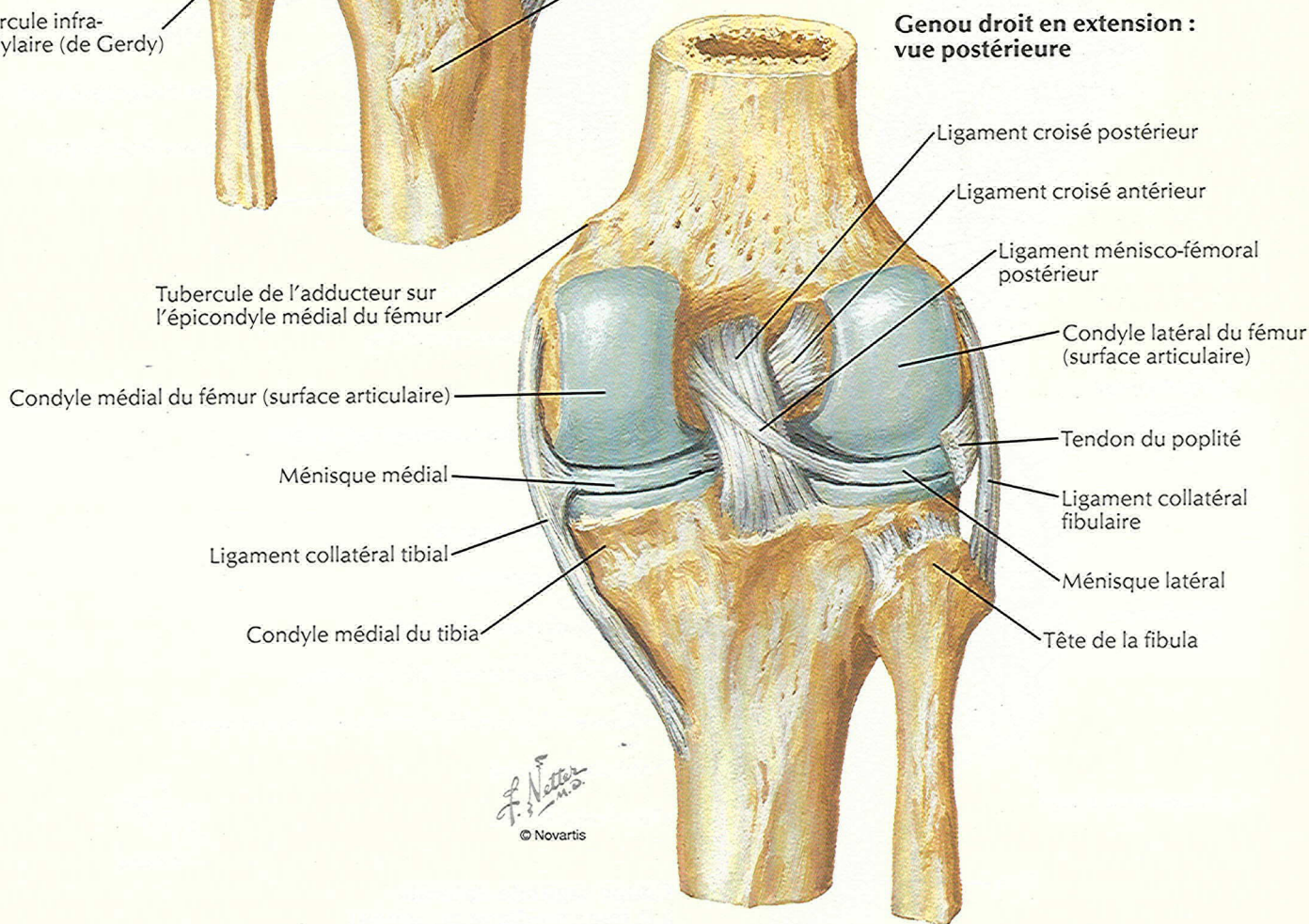
F. Netter
M.D.
© Novartis

Genou : ligaments croisés et collatéraux

Genou droit en flexion : vue antérieure



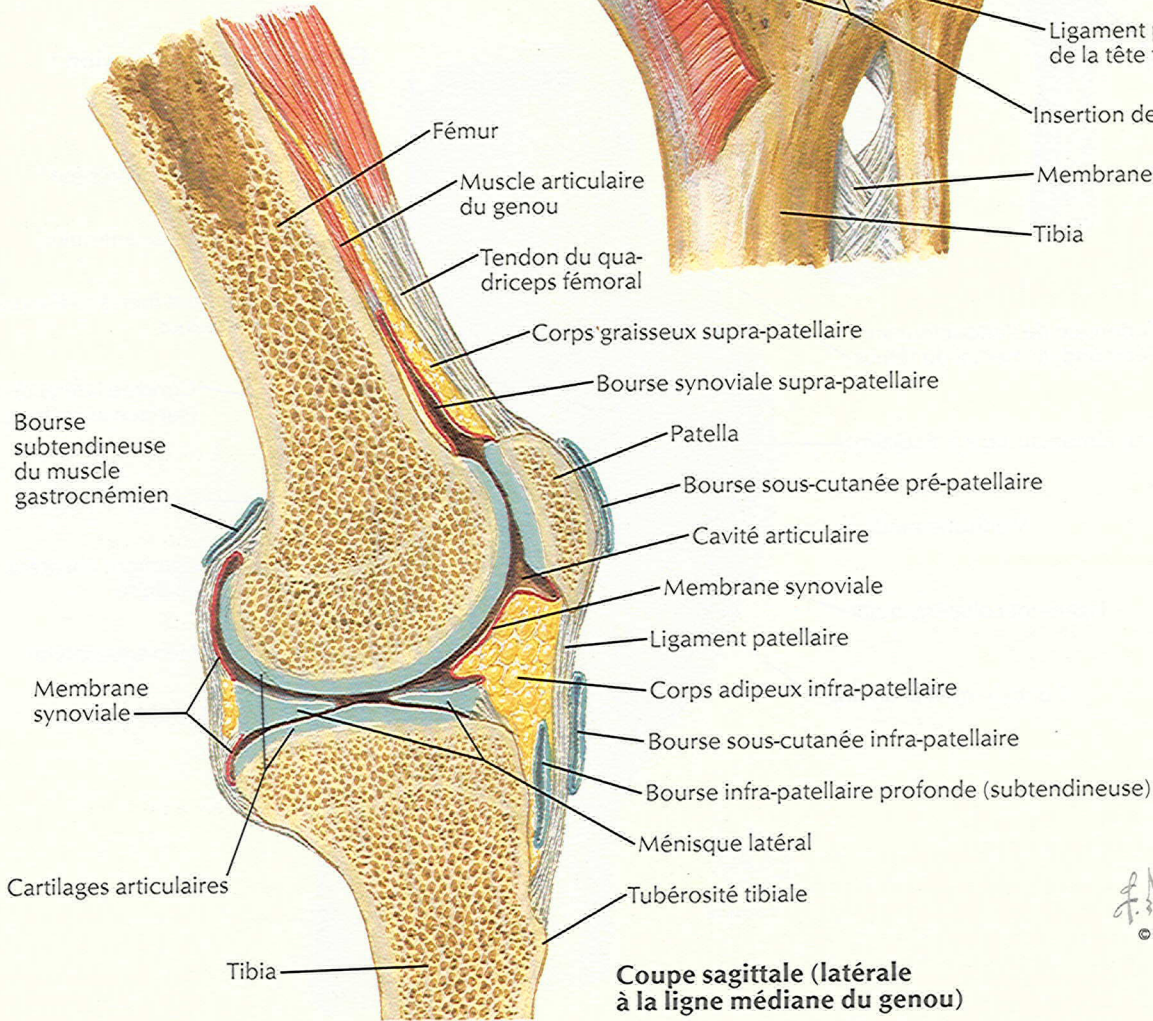
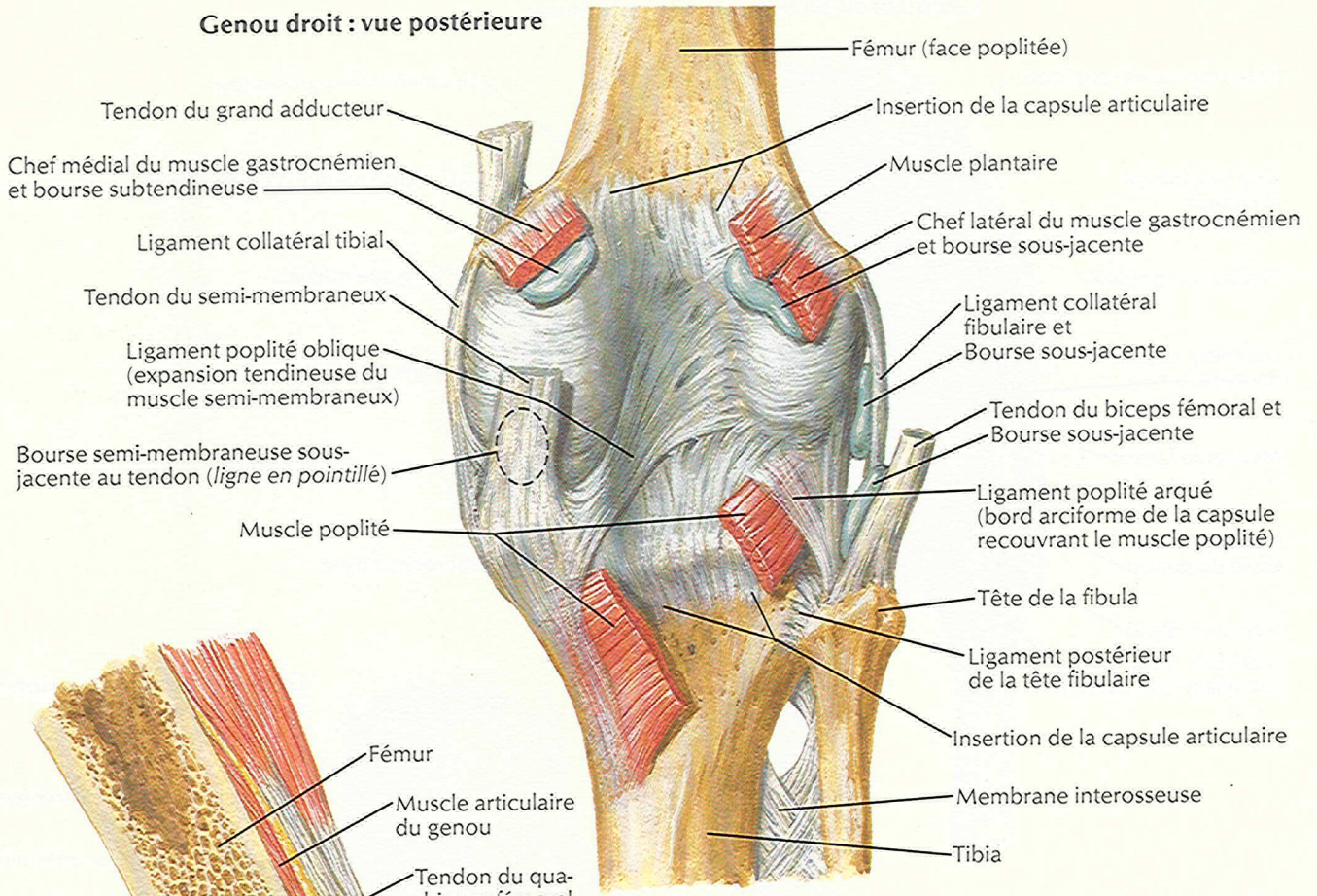
Genou droit en extension : vue postérieure



F. Netter M.D.
© Novartis

Genou : vues postérieure et sagittale

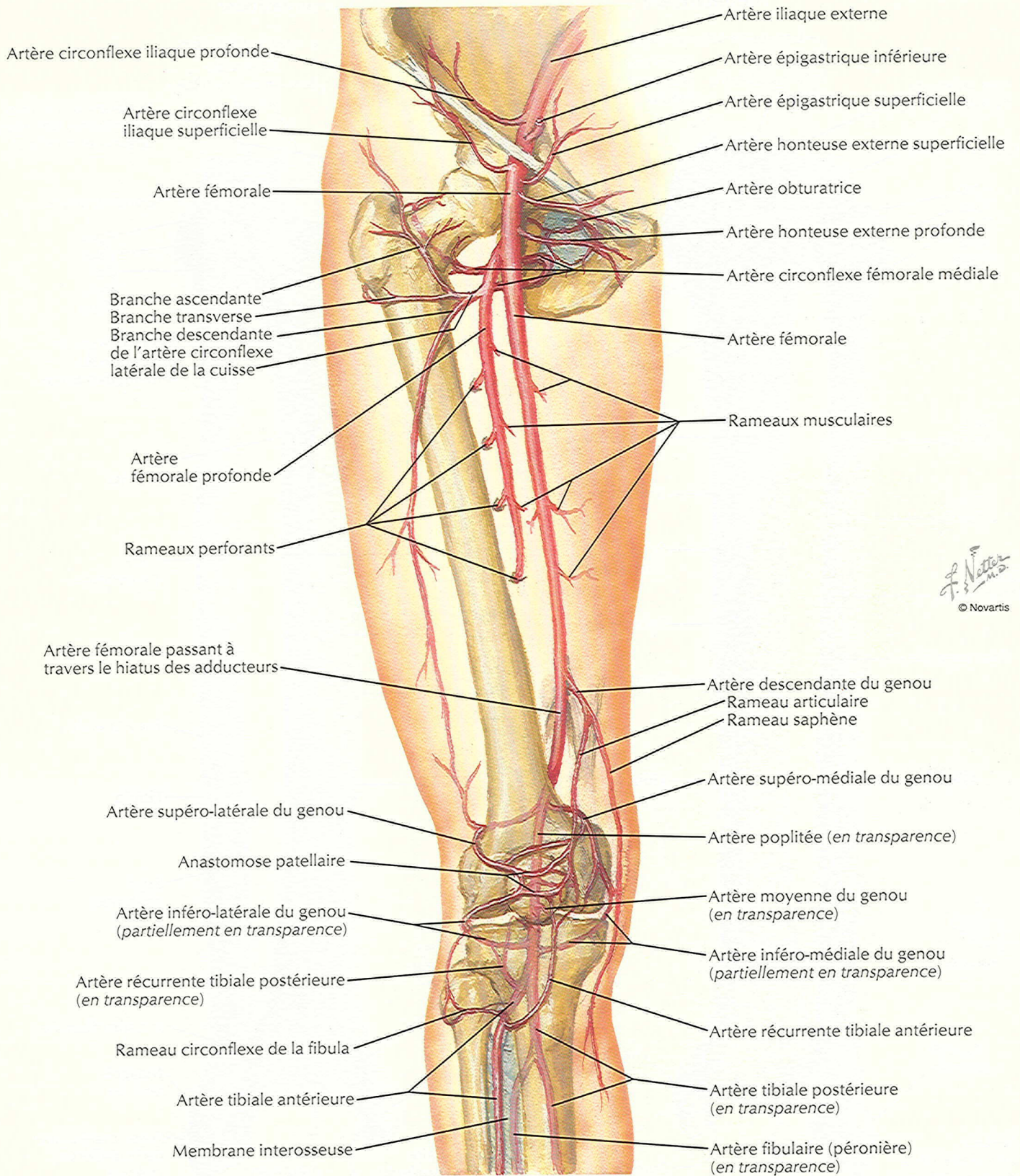
Genou droit : vue postérieure



Coupe sagittale (latérale à la ligne médiane du genou)

F. Netter
M.D.
© Novartis

Artères de la cuisse et du genou : schéma

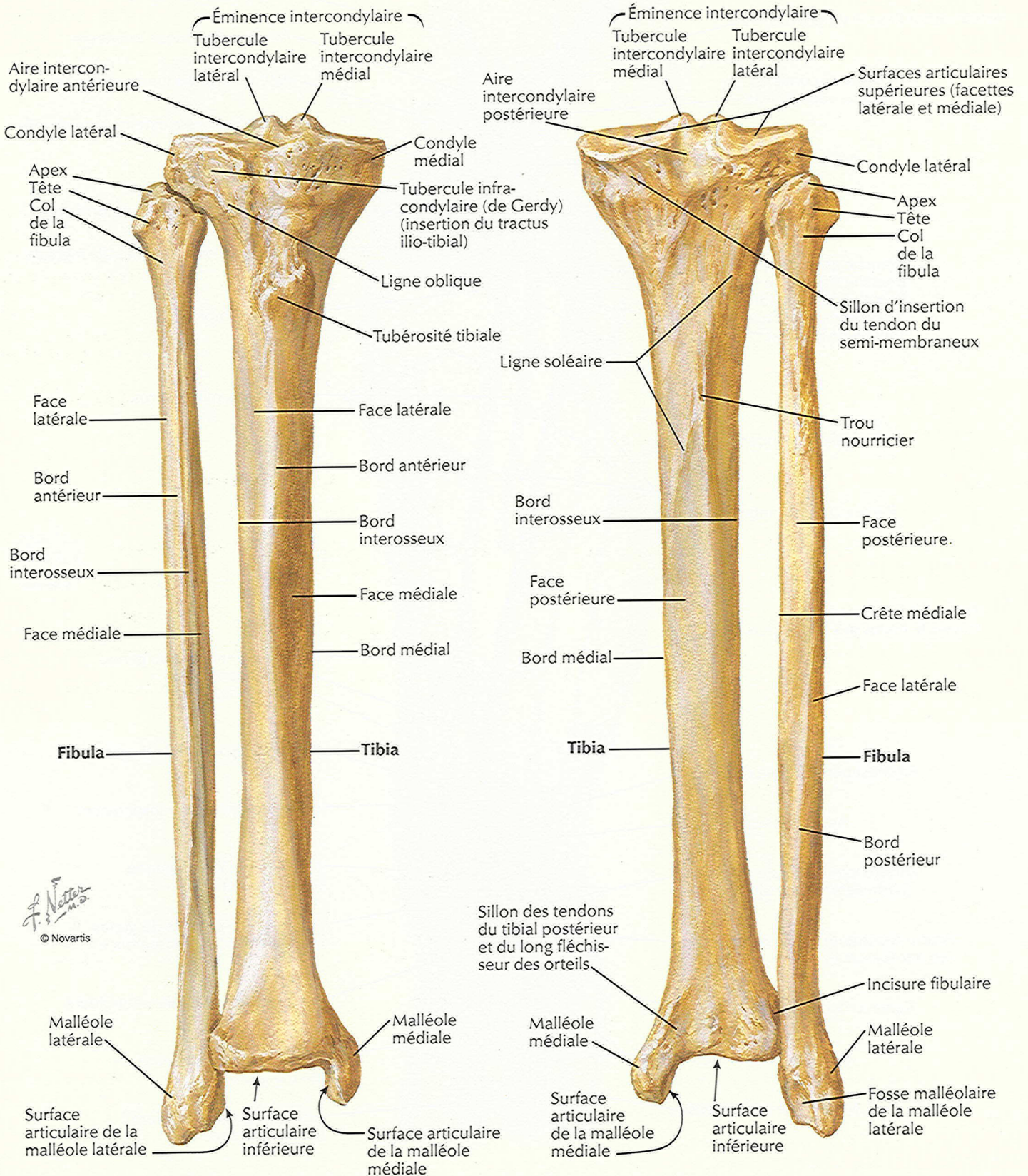


Tibia et fibula

Os de la
jambe droite

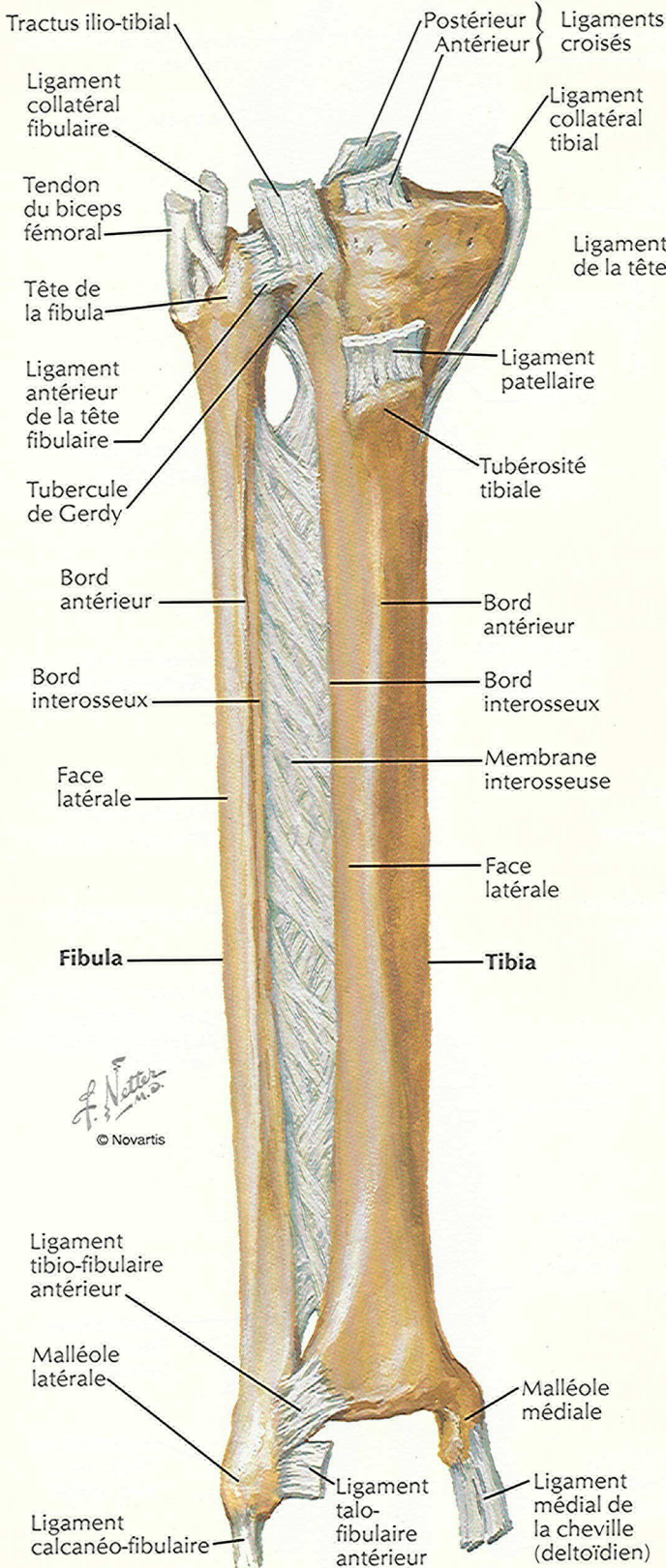
Vue antérieure

Vue postérieure

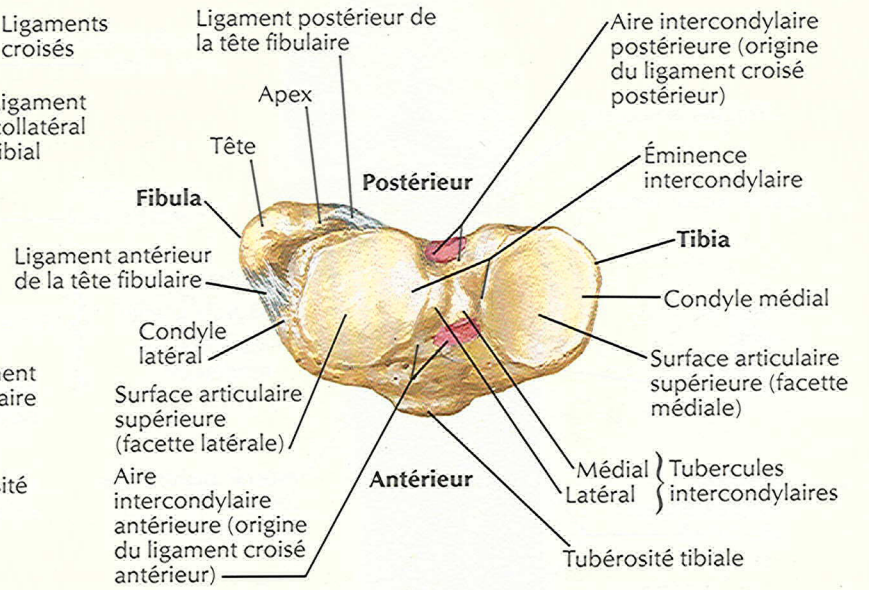


F. Netter
M.D.
© Novartis

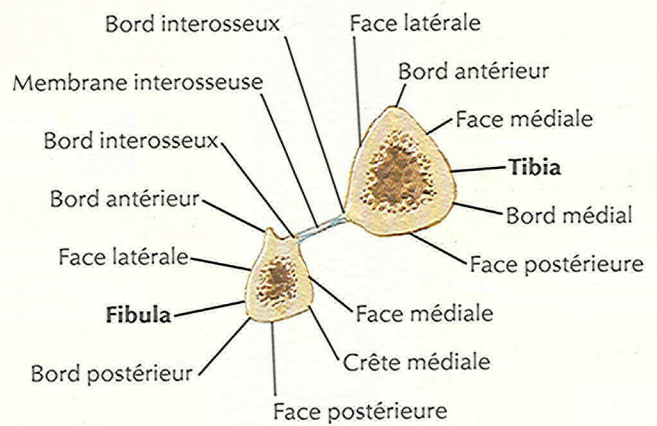
Vue antérieure avec les insertions ligamentaires



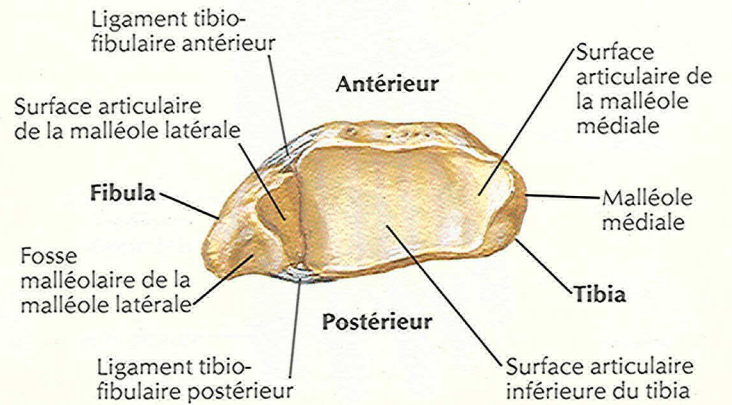
Vue supérieure



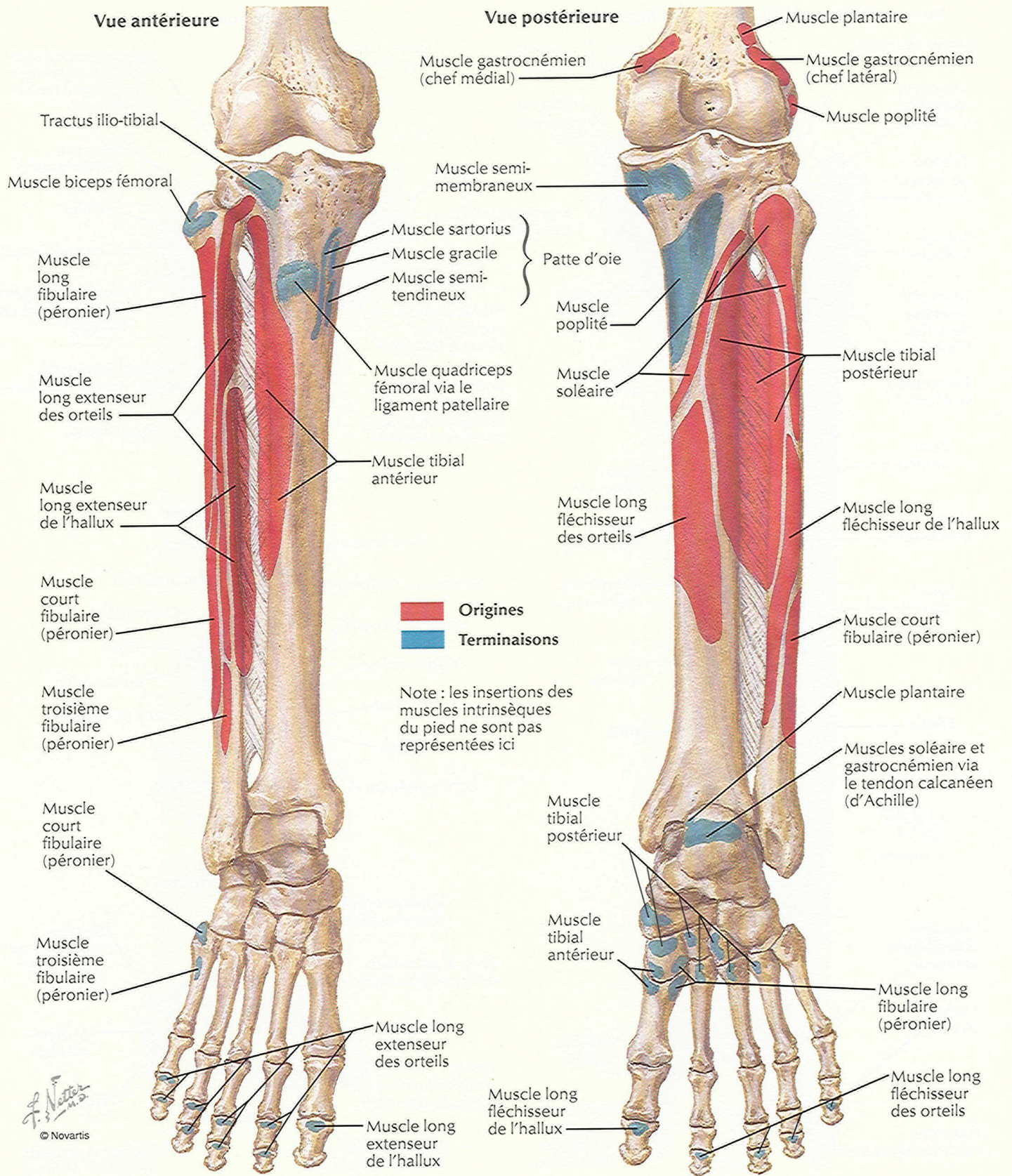
Coupe transversale



Vue inférieure

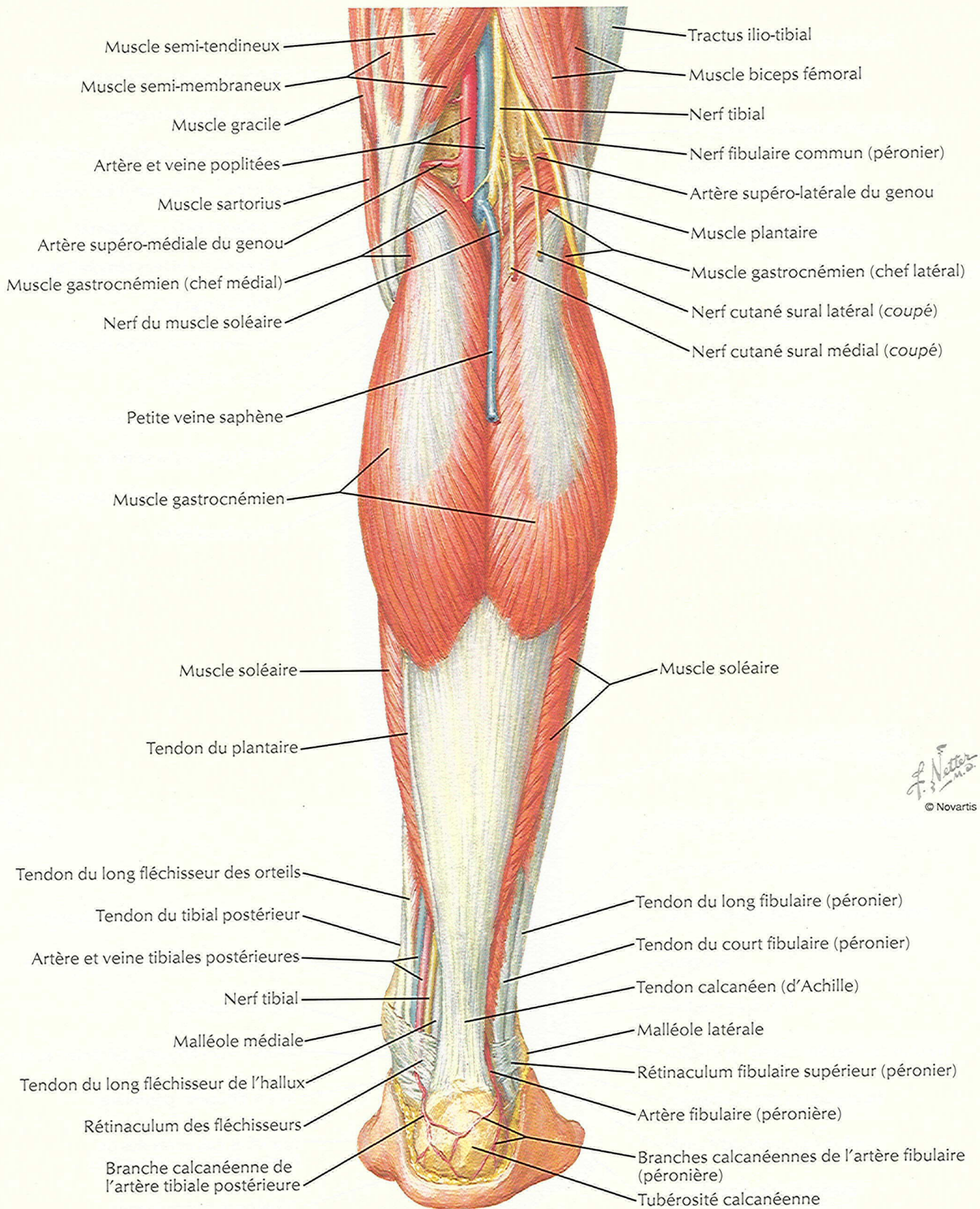


Insertions des muscles de la jambe



Muscles de la jambe (dissection superficielle) : vue postérieure

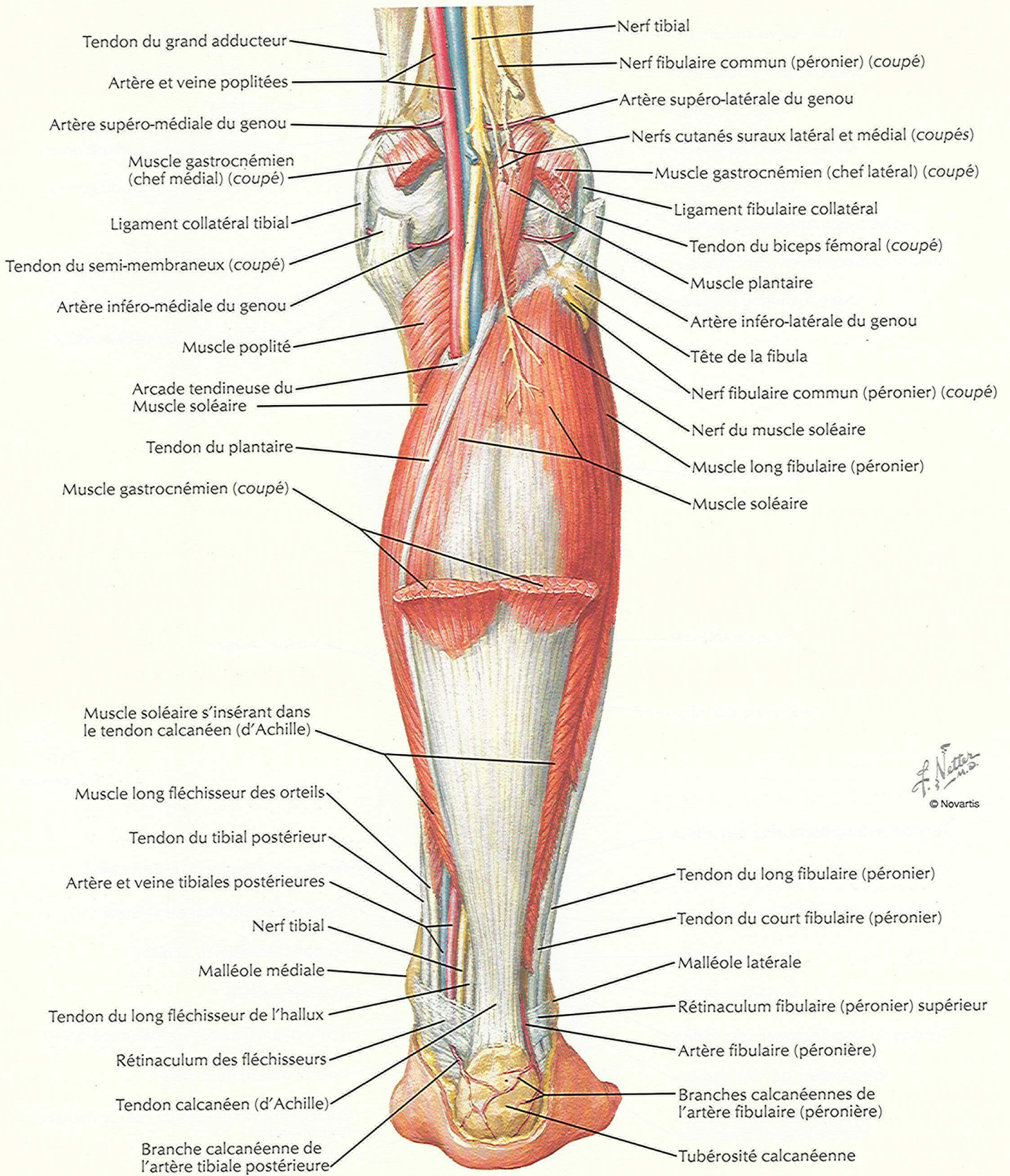
VOIR AUSSI LA PLANCHE 504



F. Netter
M.D.
© Novartis

Muscles de la jambe (dissection intermédiaire) : vue postérieure

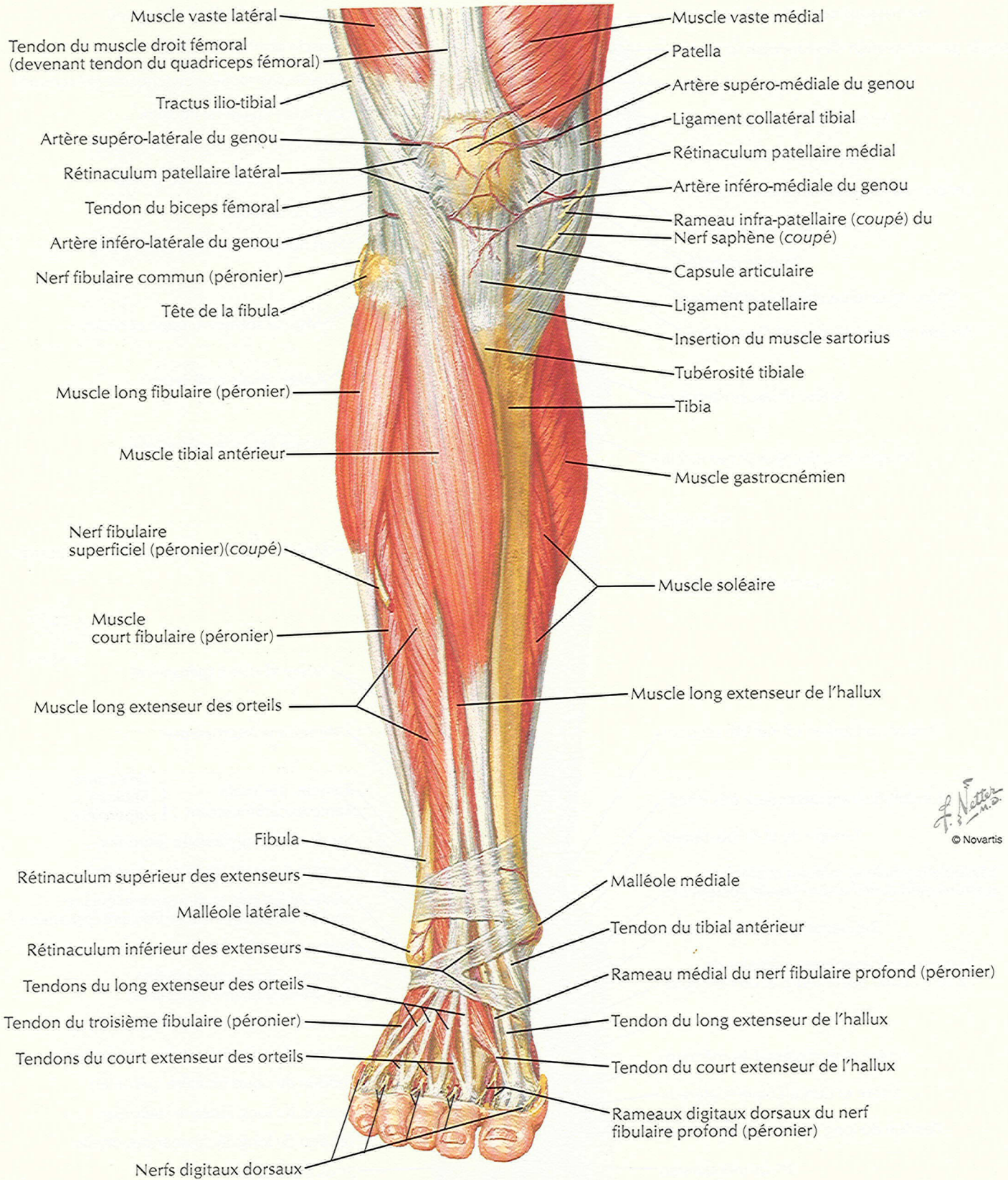
VOIR AUSSI LA PLANCHE 505



F. Netter M.D.
© Novartis

Muscles de la jambe (dissection superficielle) : vue antérieure

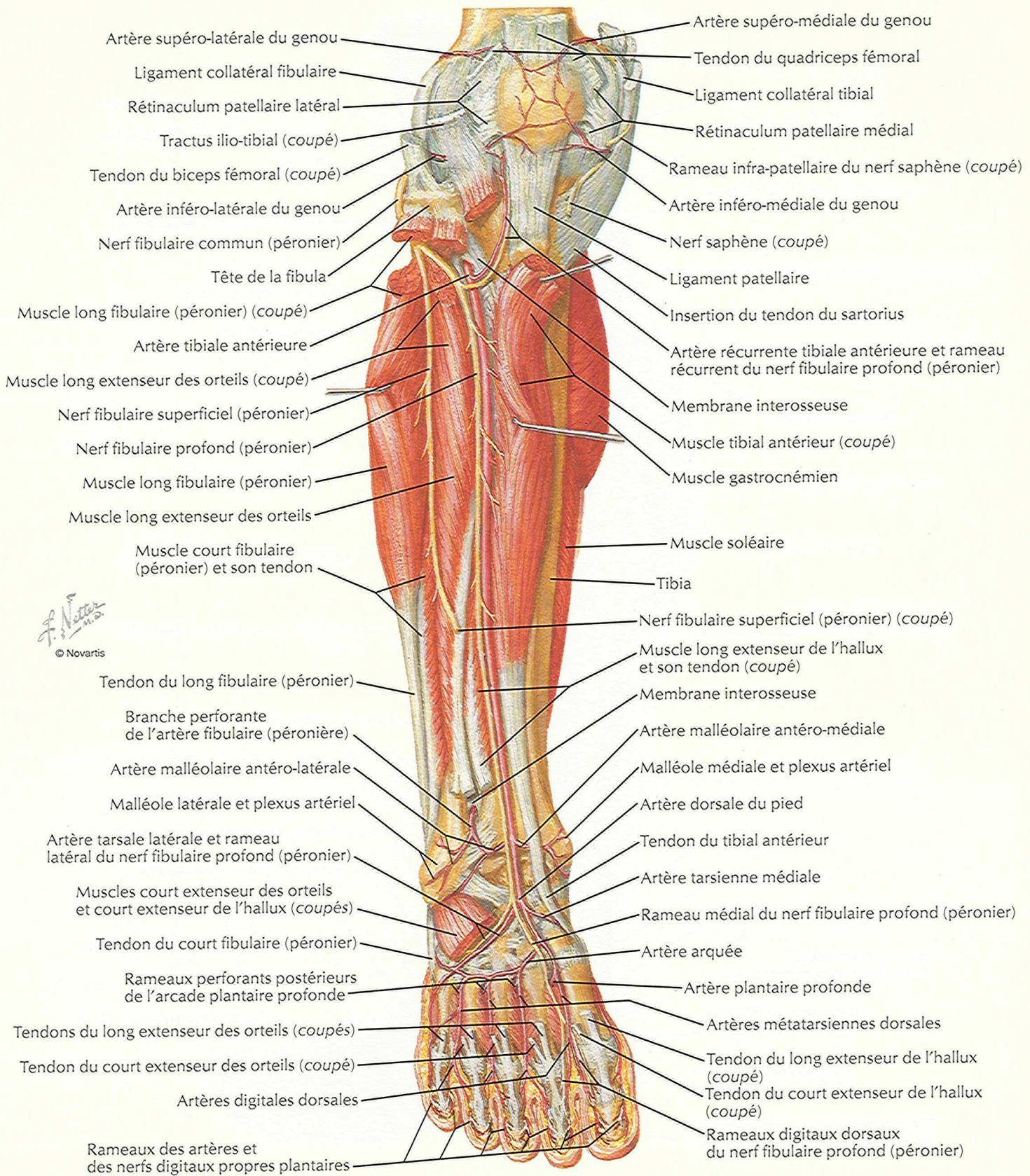
VOIR AUSSI LA PLANCHE 506



F. Netter
M.D.
© Novartis

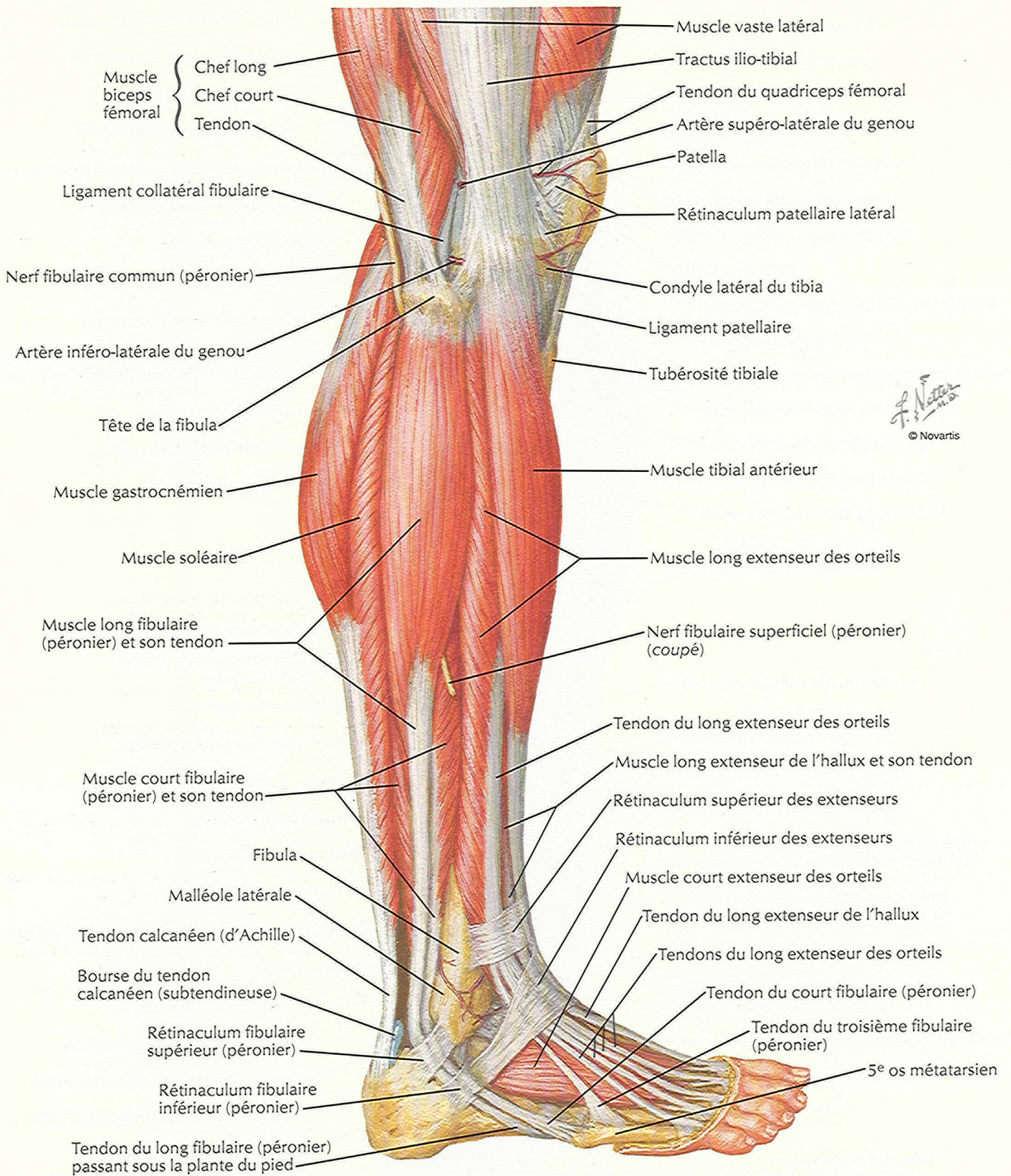
Muscles de la jambe (dissection profonde) : vue antérieure

VOIR AUSSI LA PLANCHE 506



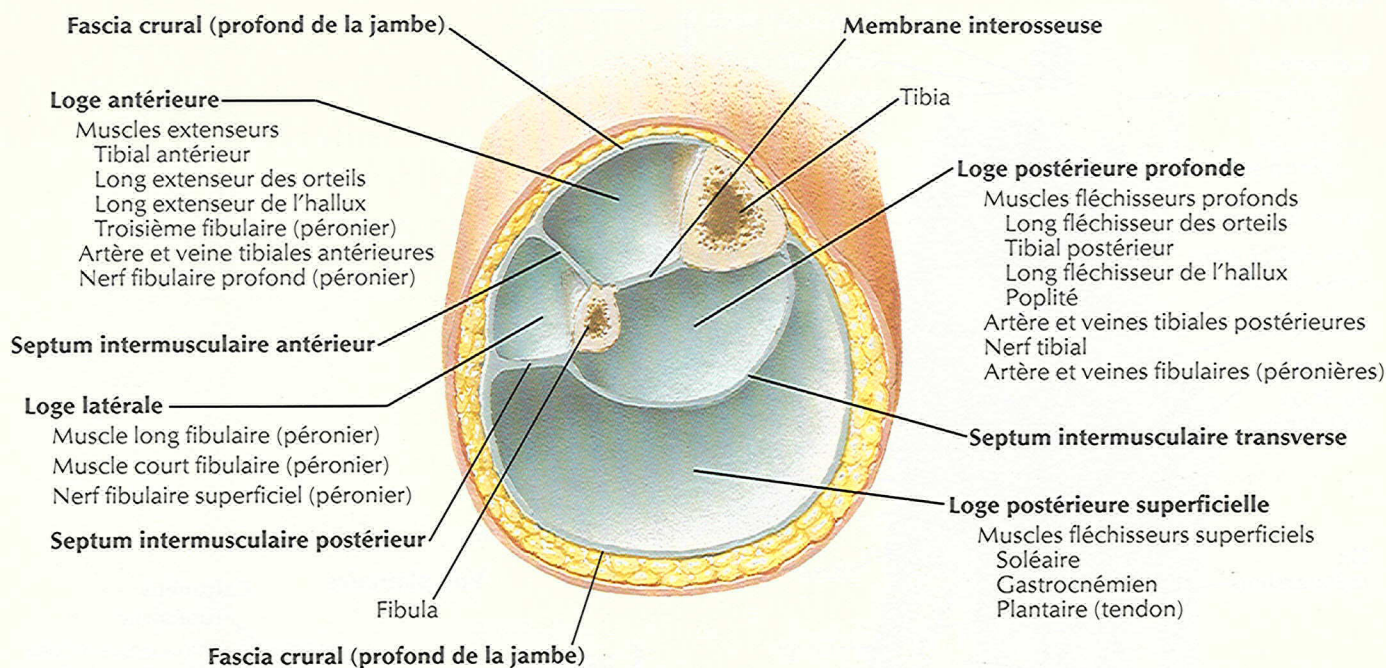
Muscles de la jambe : vue latérale

VOIR AUSSI LA PLANCHE 506



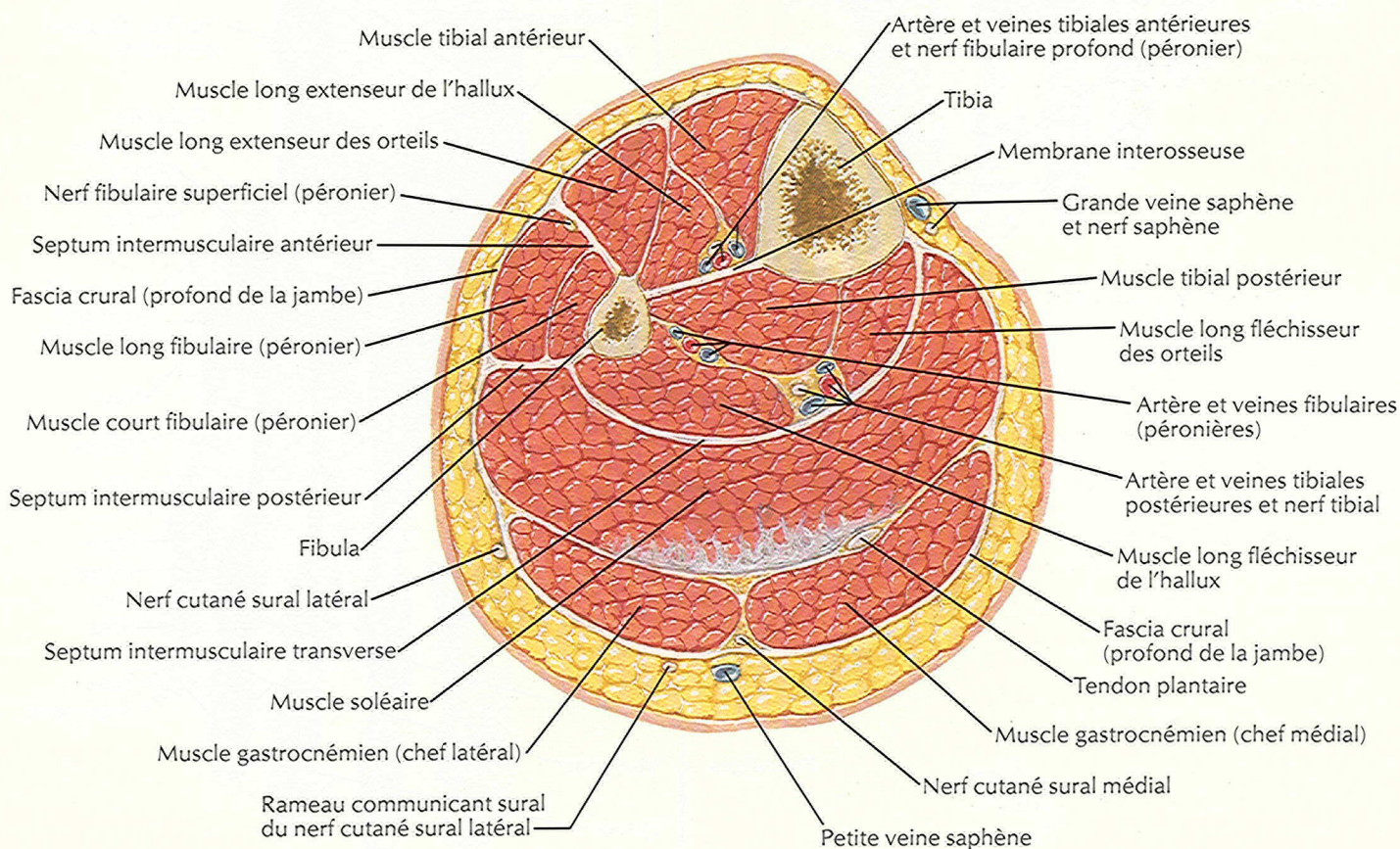
F. Netter M.D.
© Novartis

Jambe : coupes transversales et loges fasciales



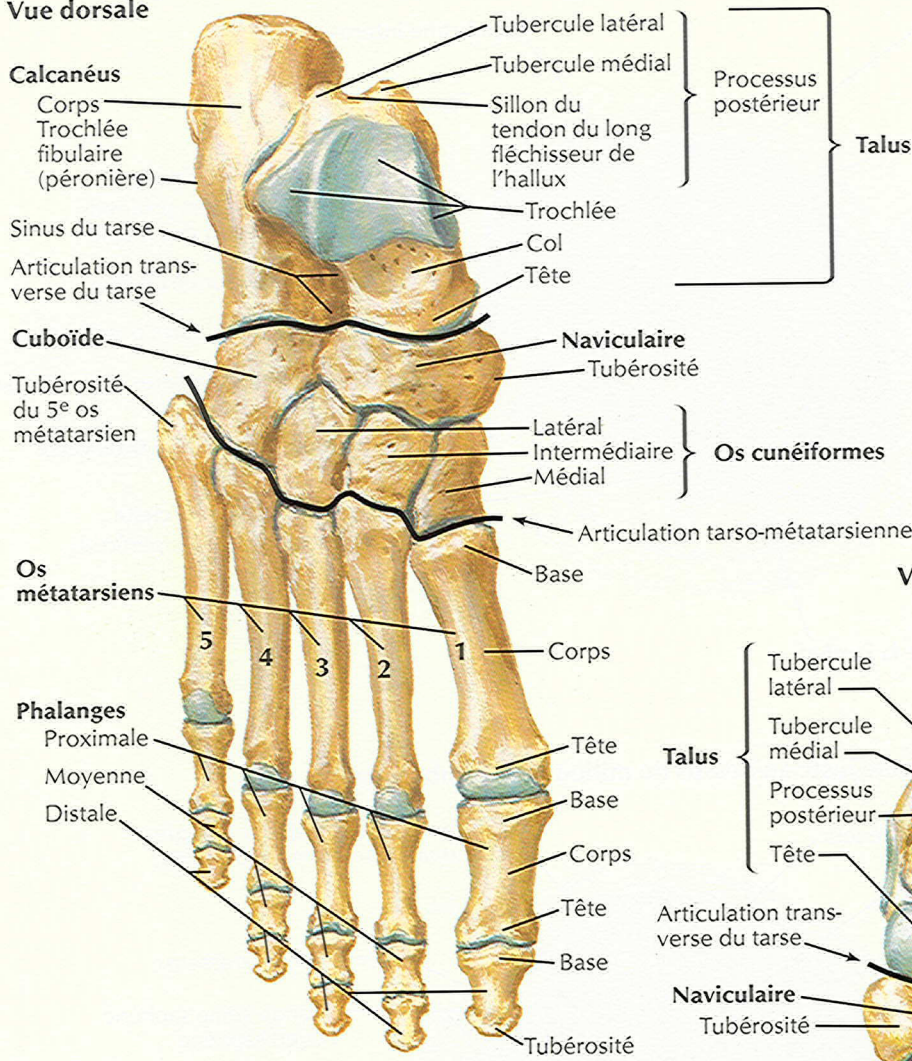
F. Netter
 M.D.
 © Novartis

Coupe transversale juste au-dessus du milieu de la jambe gauche

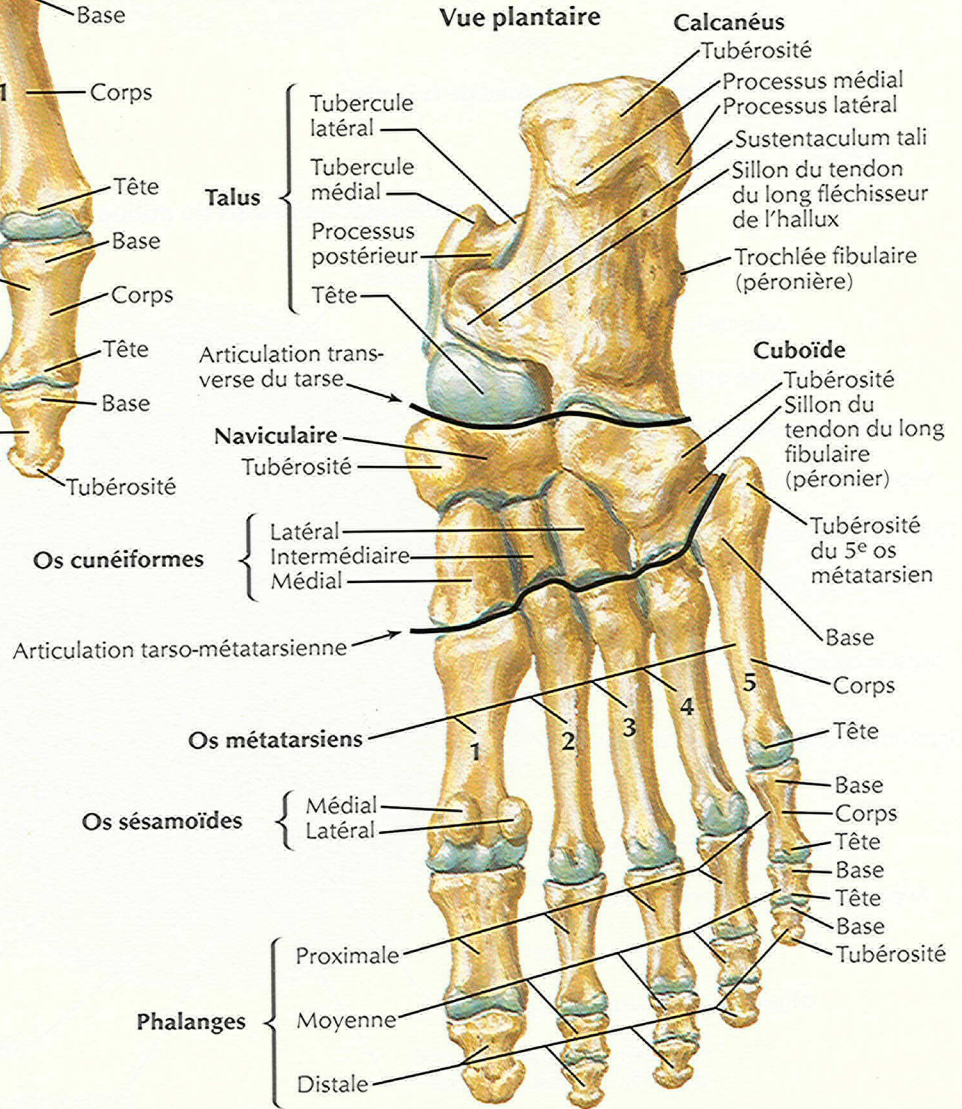


Os du pied

Vue dorsale

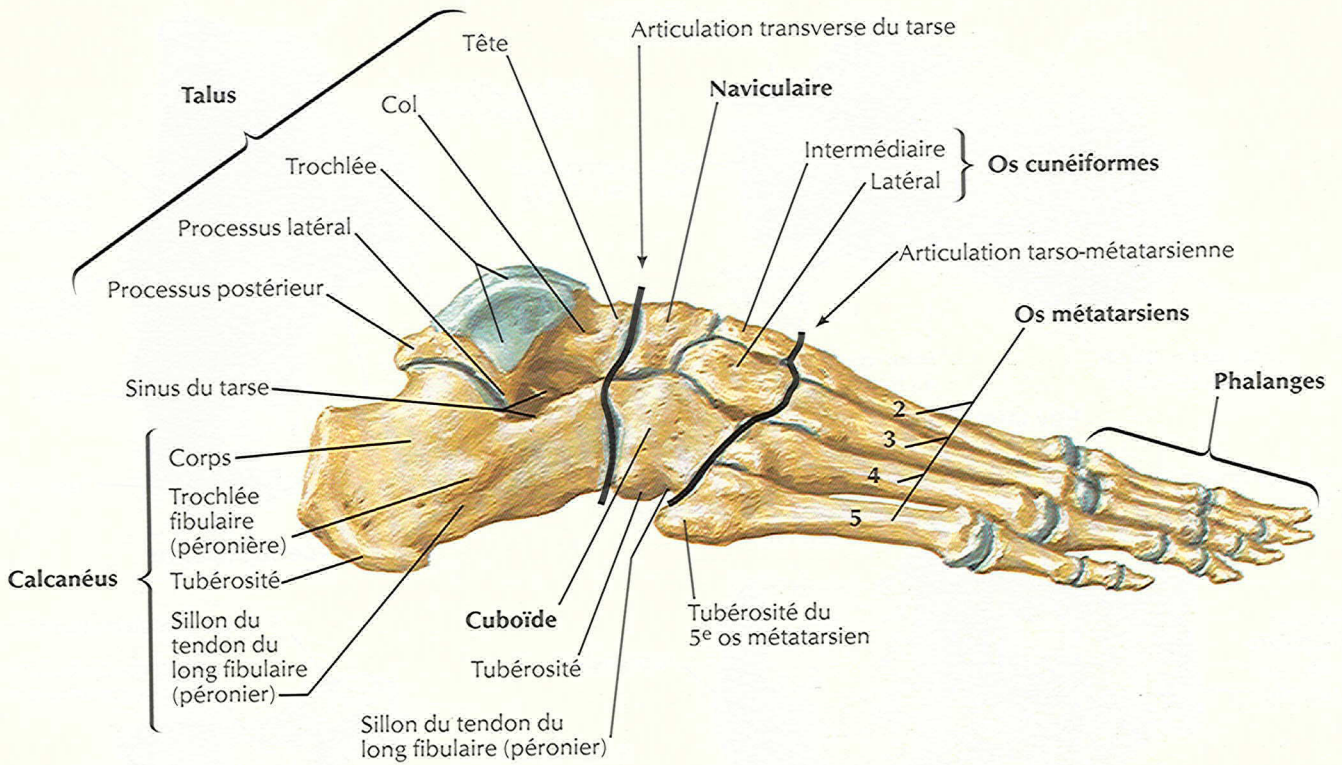


Vue plantaire



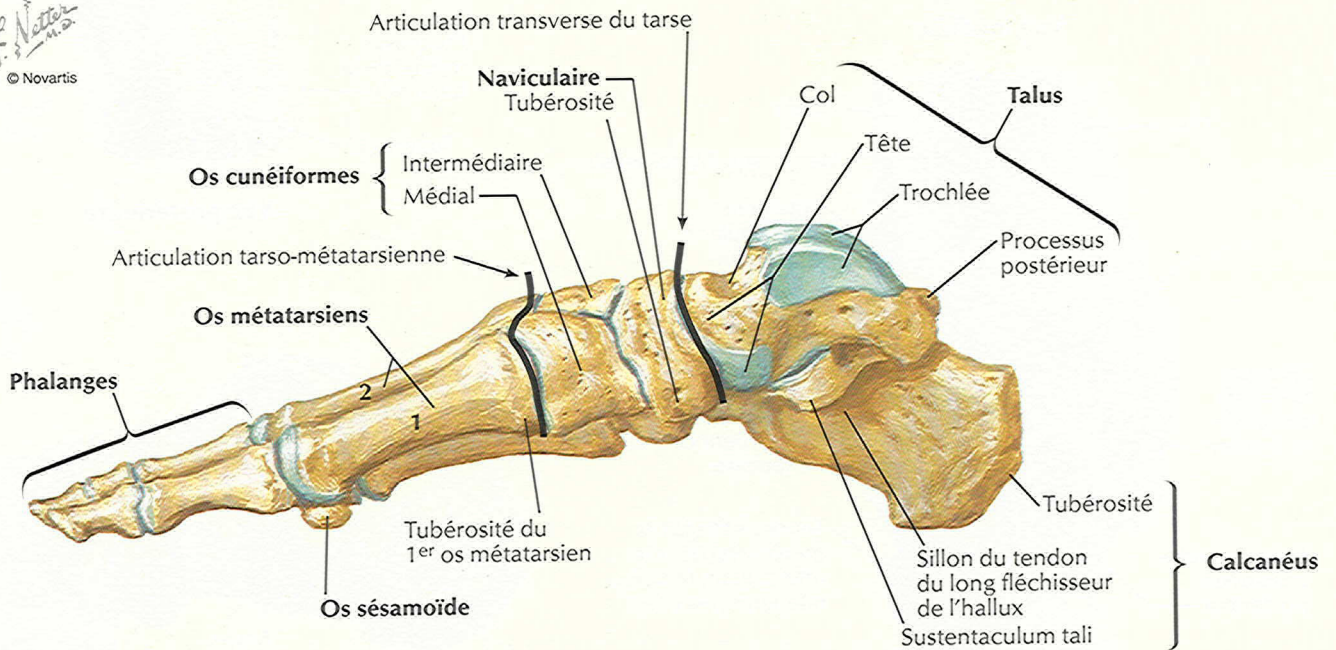
F. Netter M.D.
© Novartis

Vue latérale



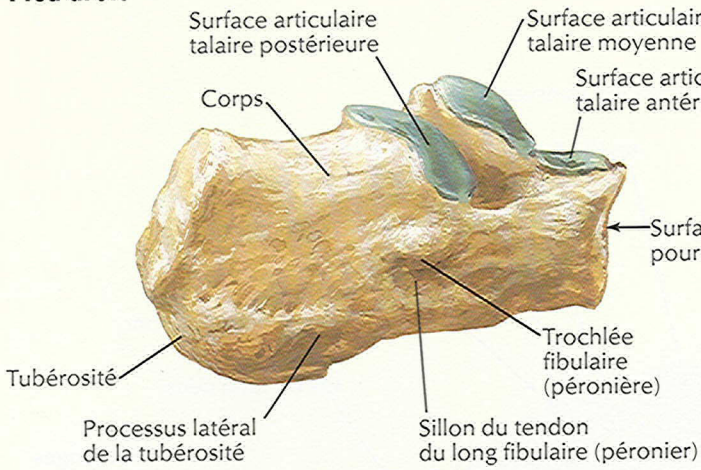
Vue médiale

F. Netter M.D.
© Novartis

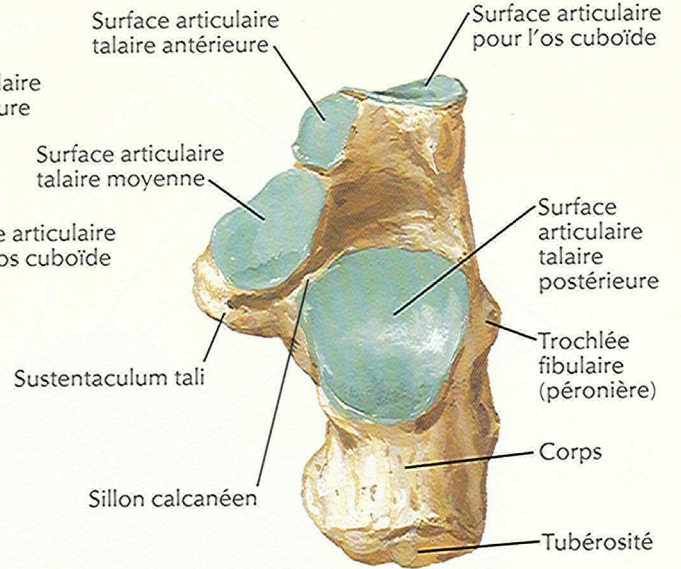


Calcanéus

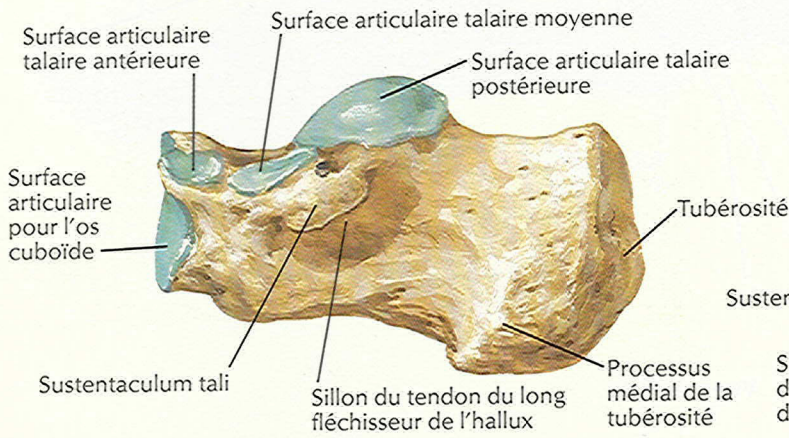
Pied droit



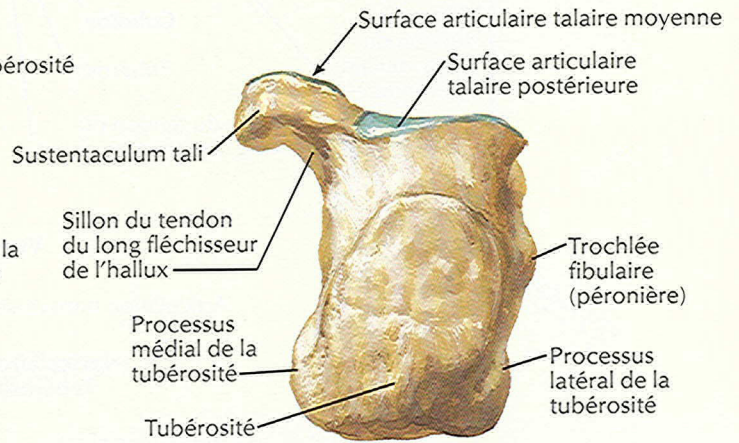
Vue latérale



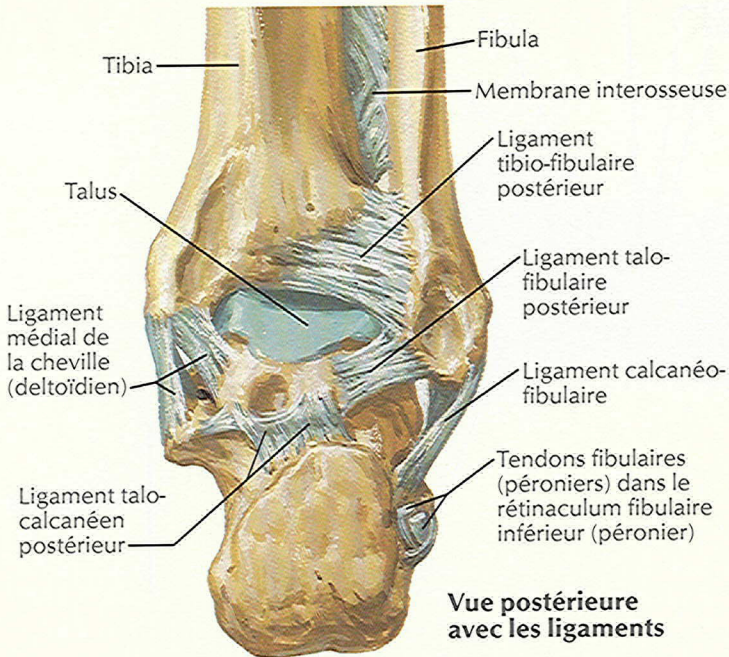
Vue supérieure



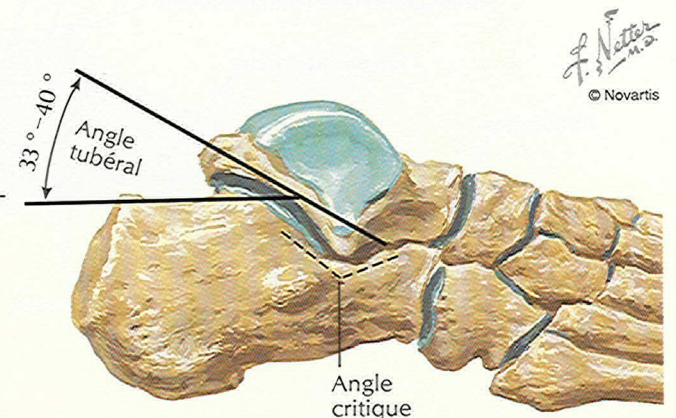
Vue médiale



Vue postérieure



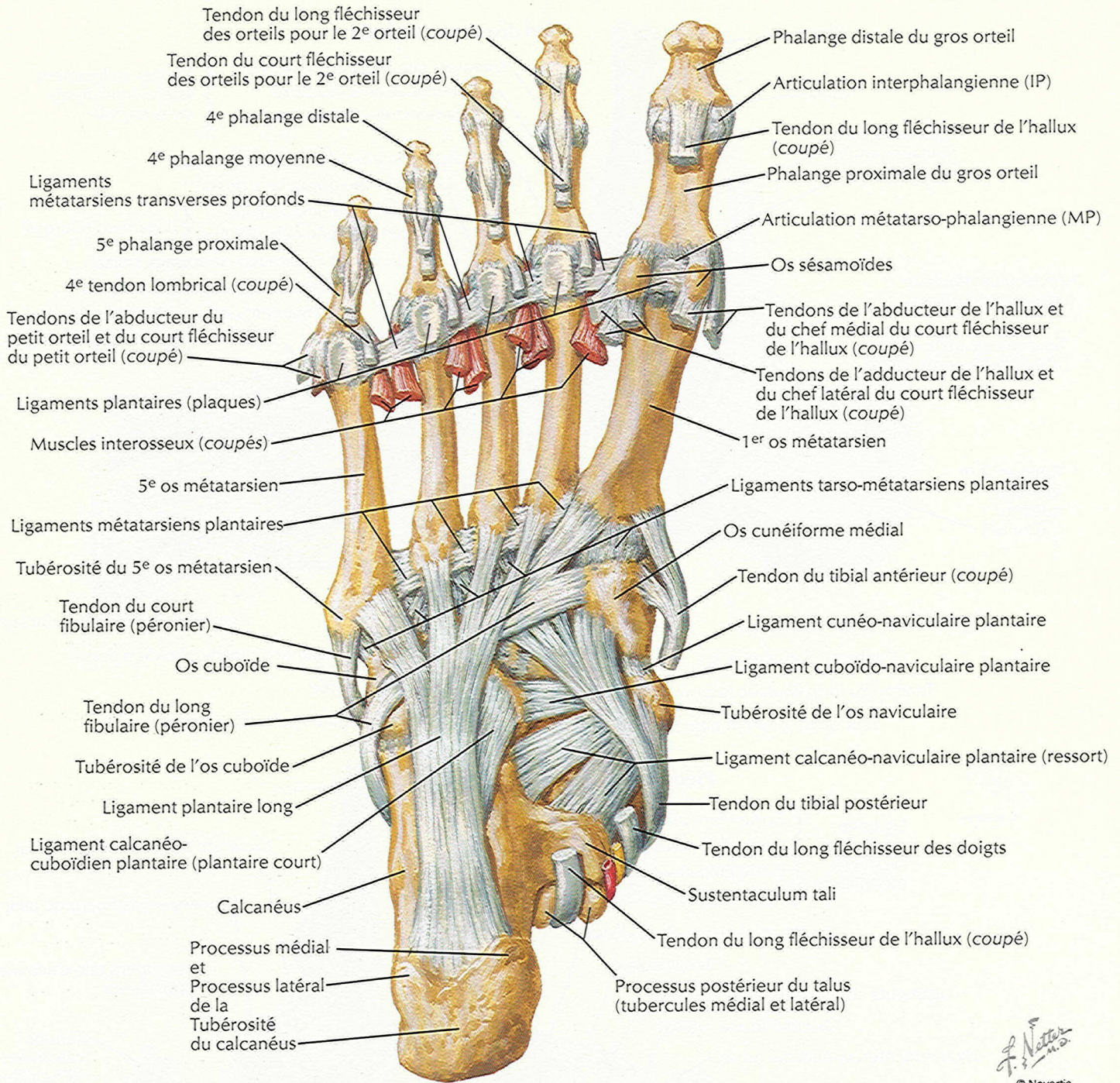
Vue postérieure avec les ligaments



Rapports fonctionnels du calcanéus

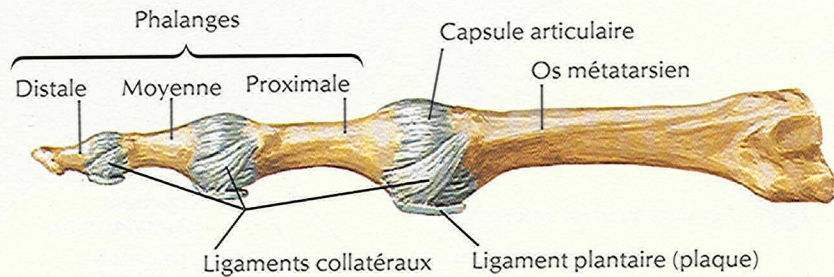
F. Netter M.D.
© Novartis

Ligaments et tendons du pied : vue plantaire



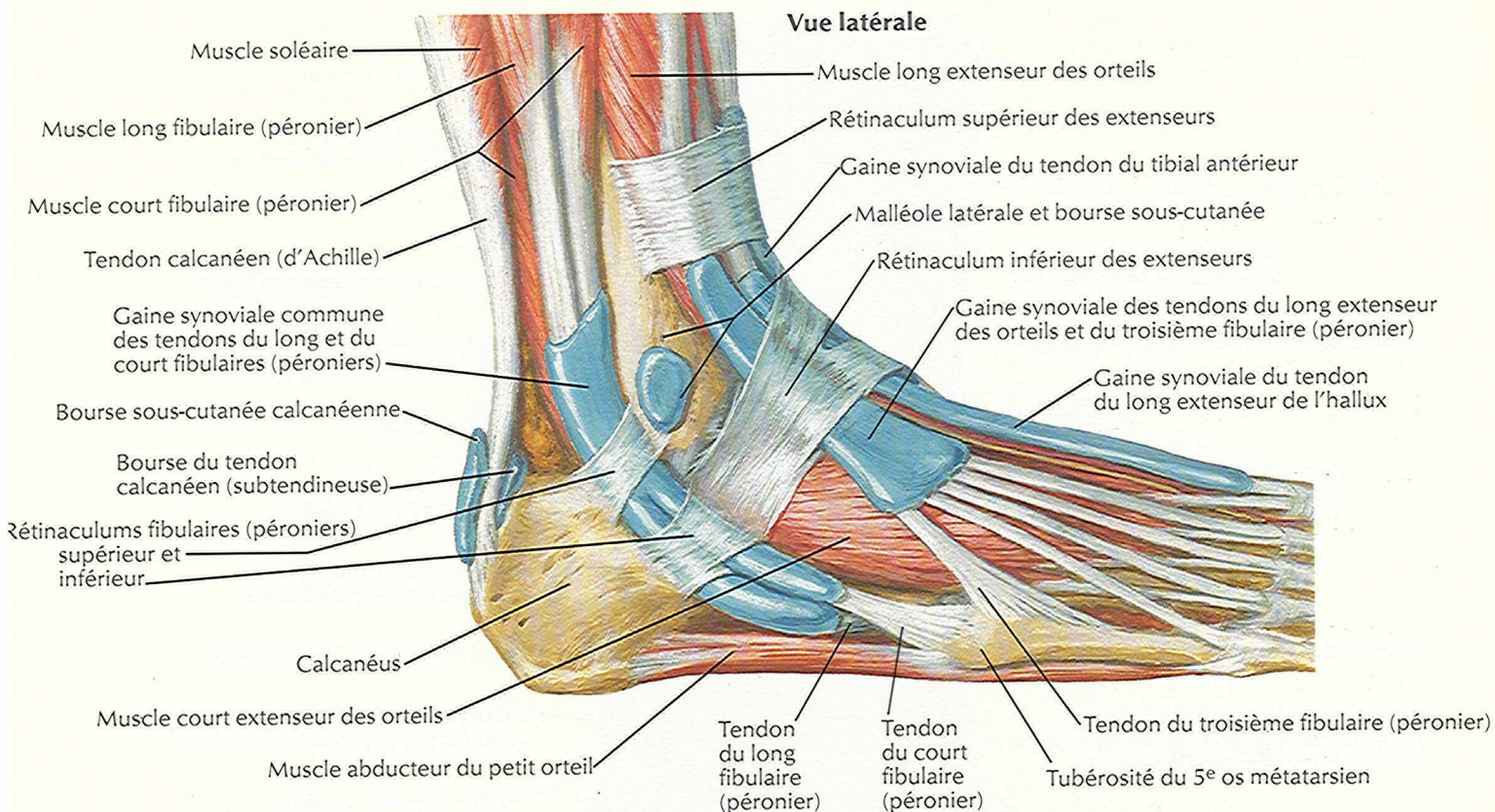
F. Netter M.D.
© Novartis

Capsules et ligaments des articulations métatarso-phalangienne et interphalangienne : vue latérale

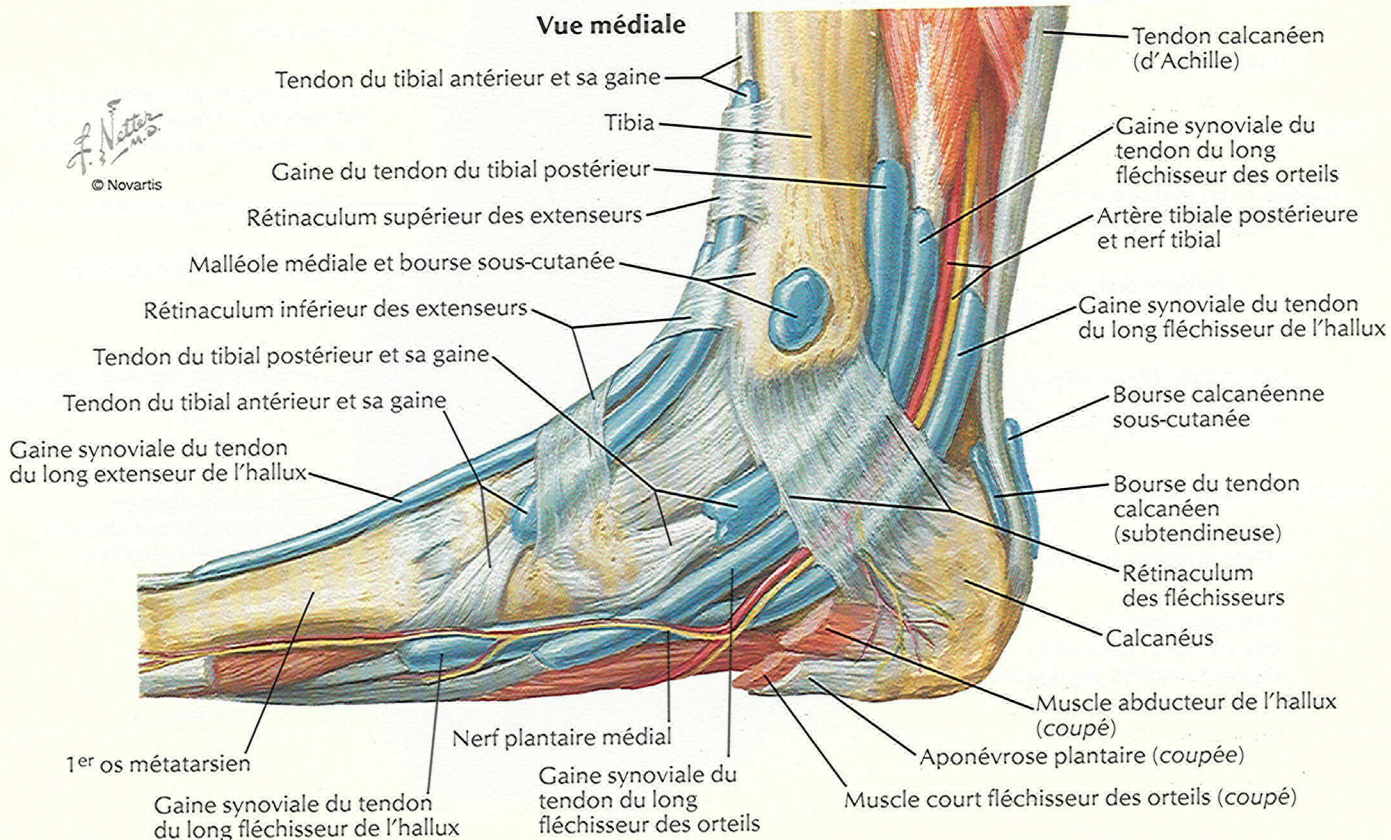


Gaines tendineuses de la cheville

Vue latérale

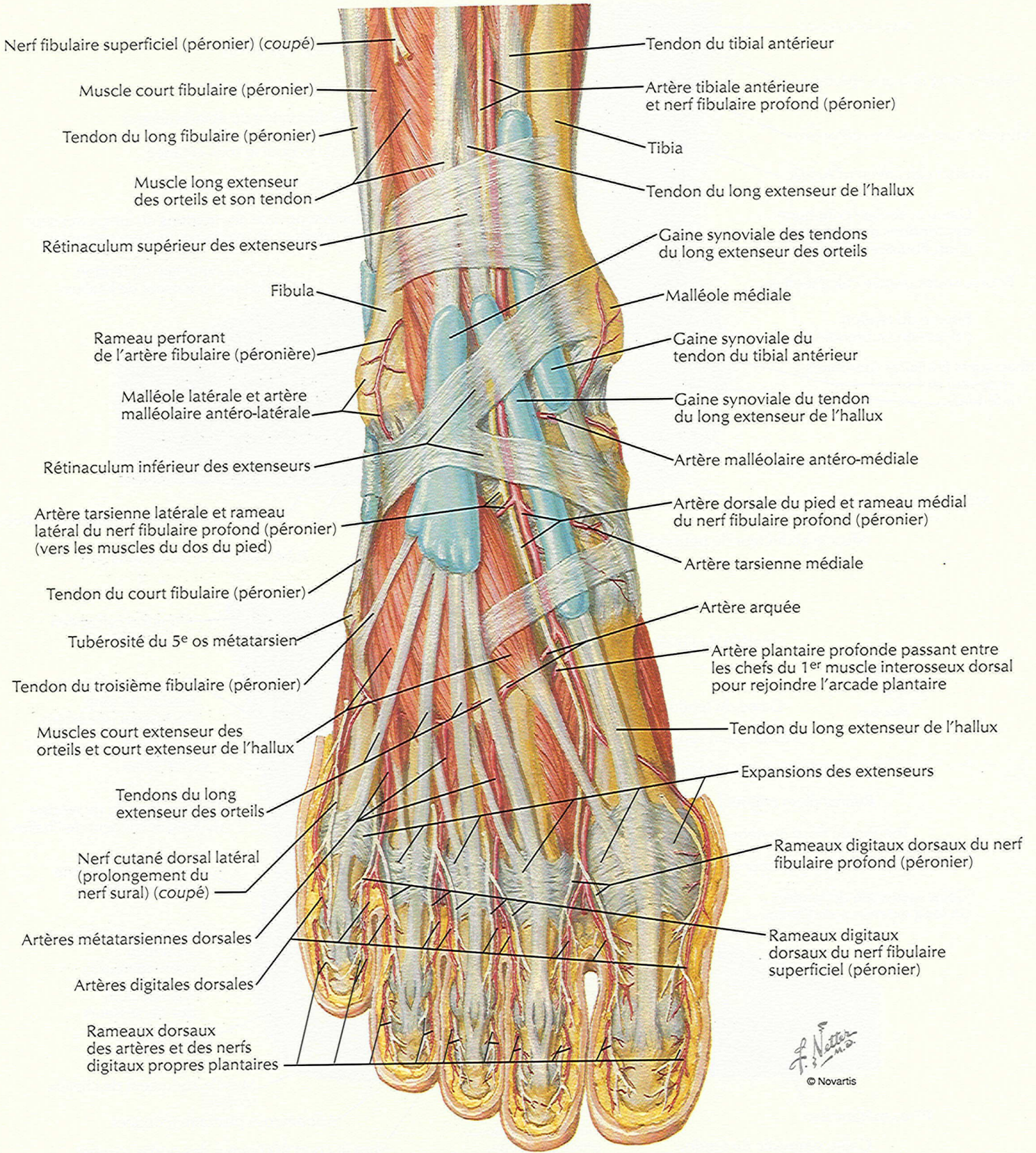


Vue médiale

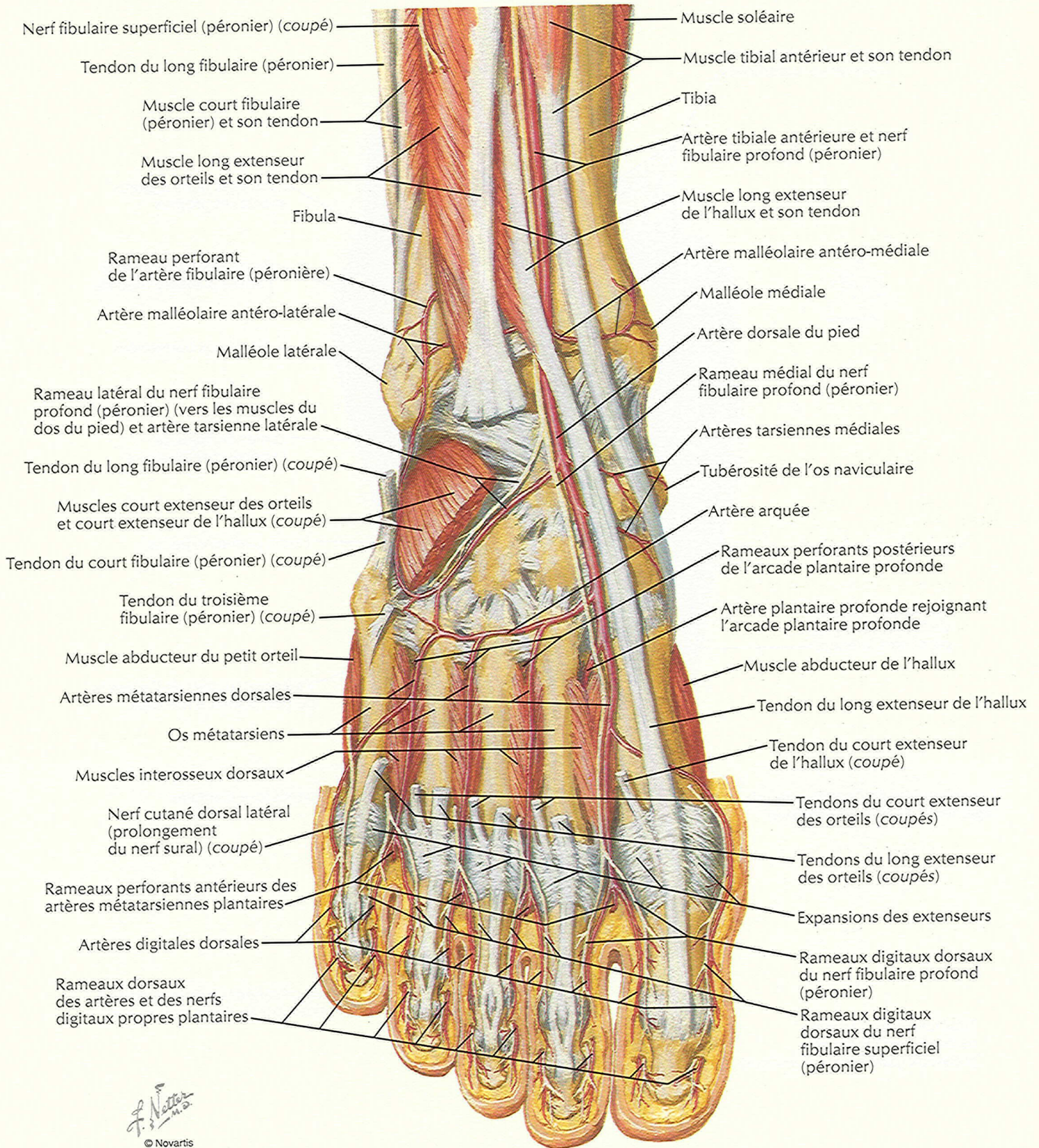


F. Netter M.D.
© Novartis

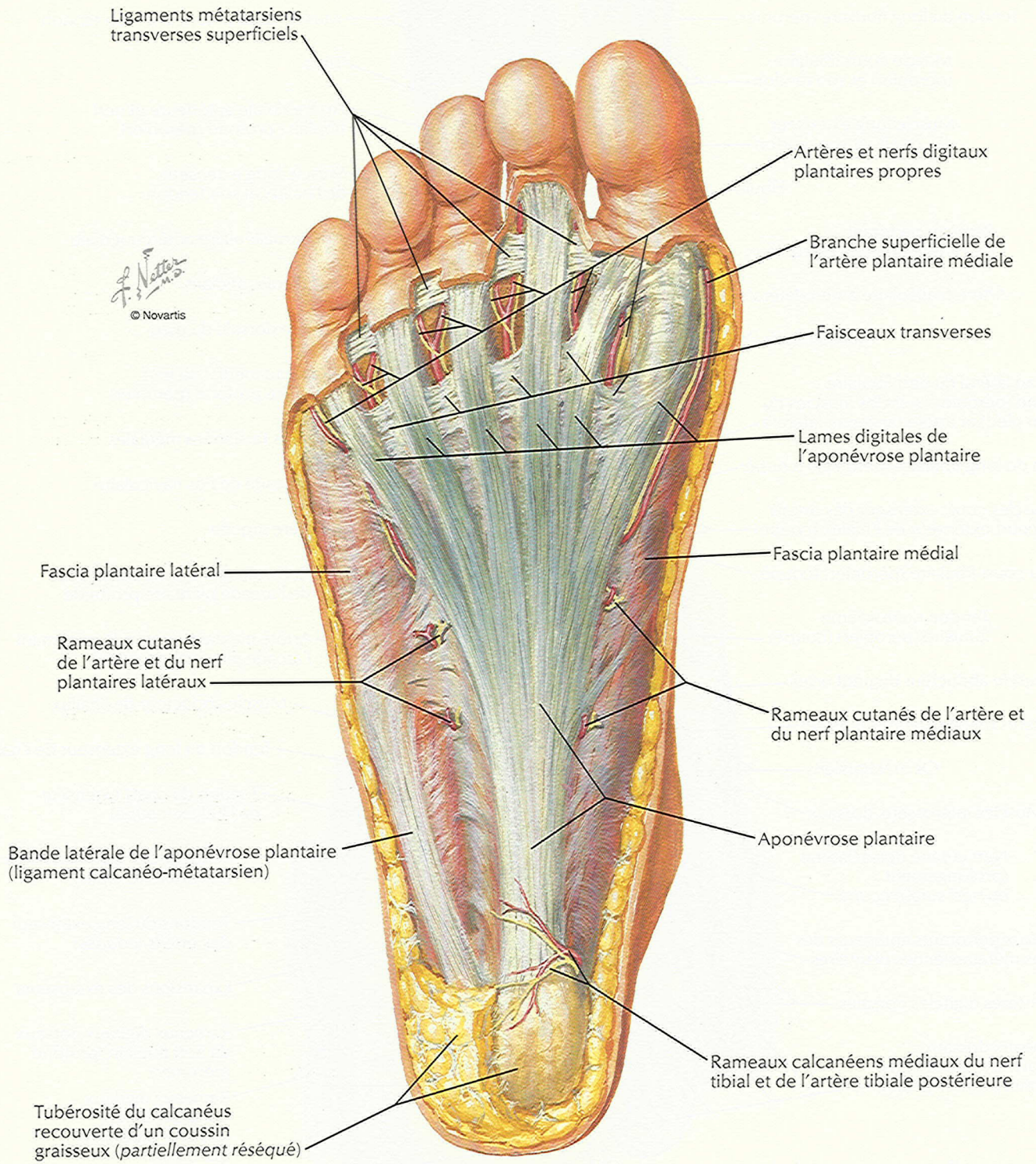
Muscles du dos du pied : dissection superficielle



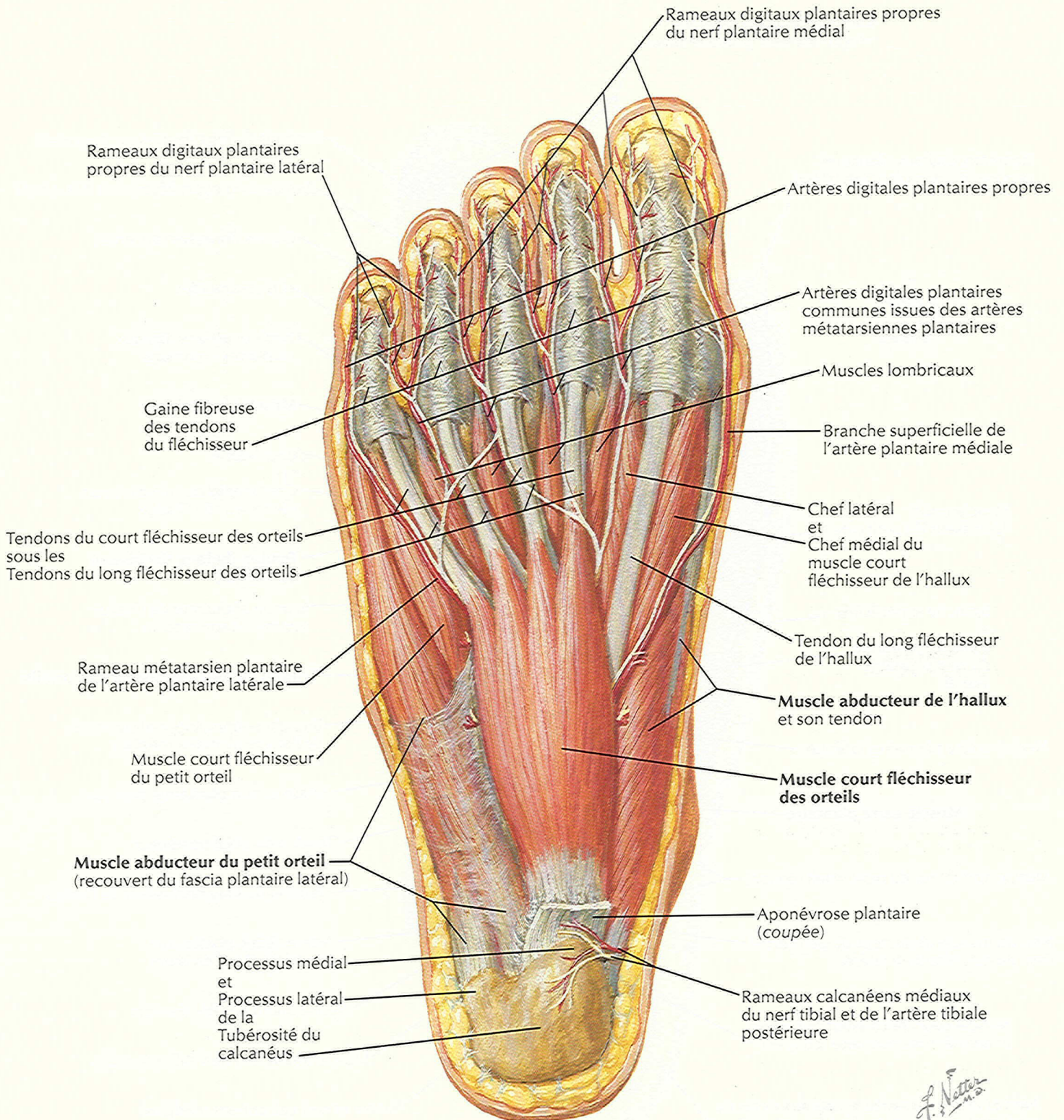
Dos du pied : dissection profonde



Plante du pied : dissection superficielle

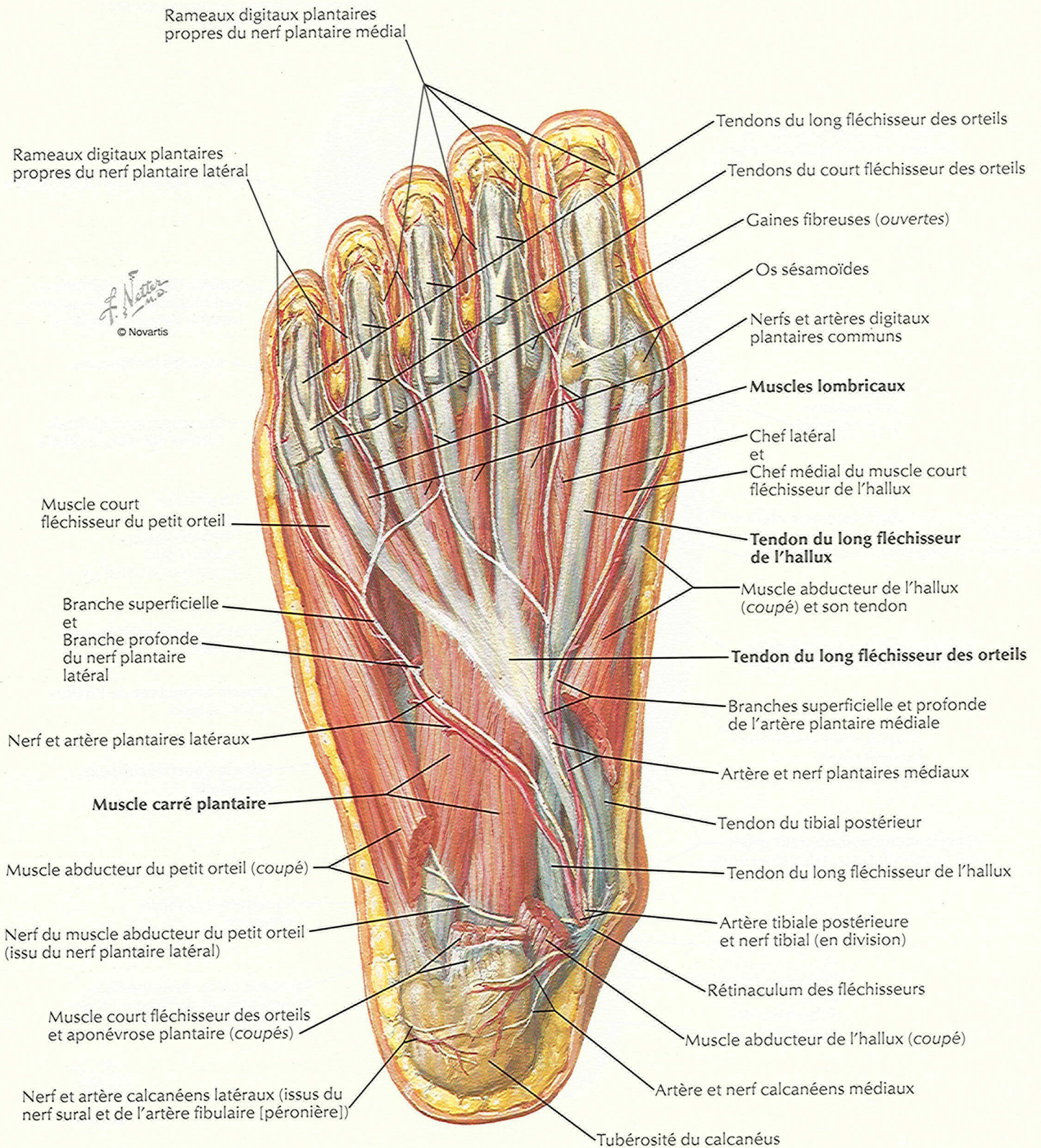


Muscles de la plante du pied : première couche

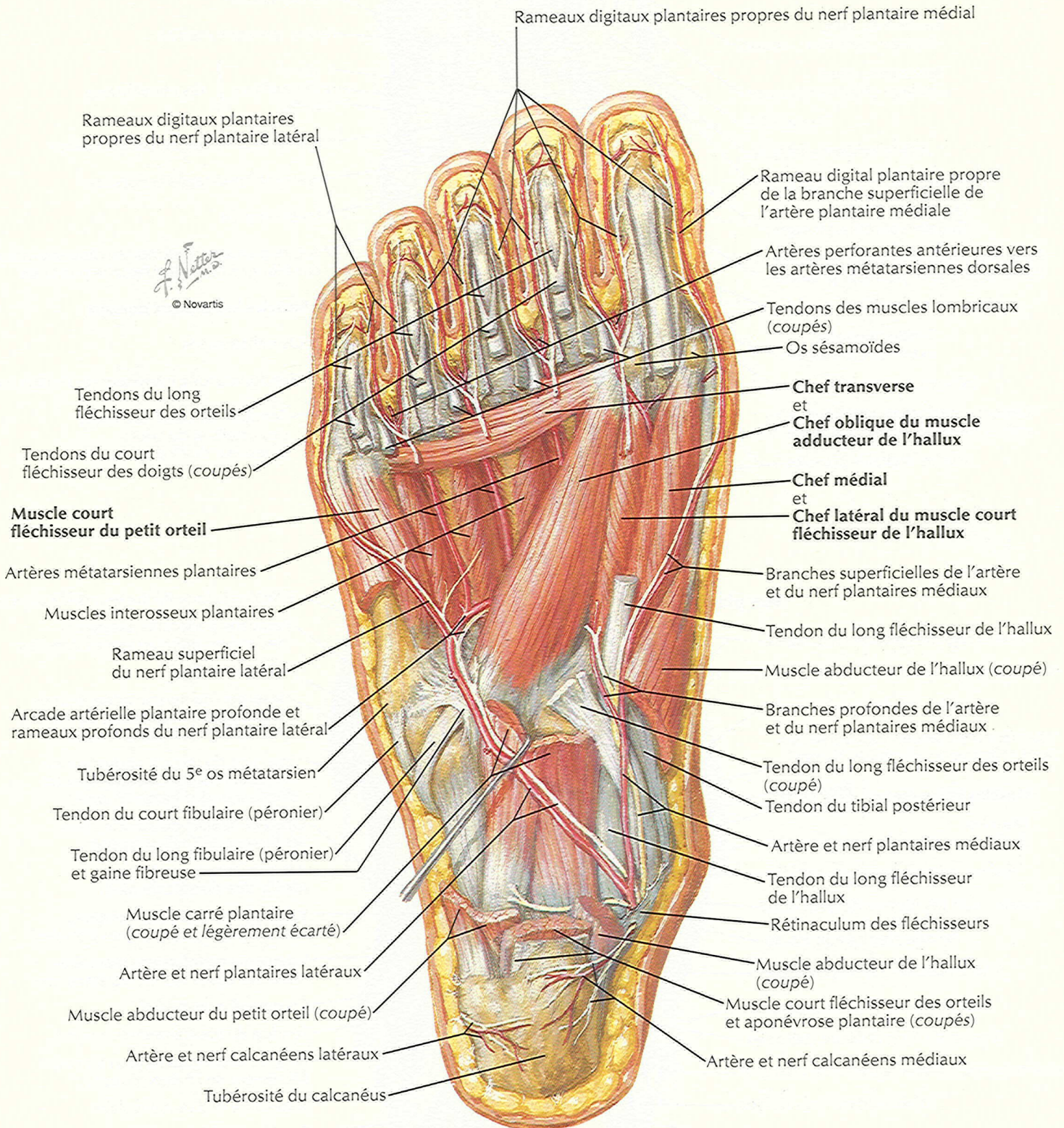


F. Netter M.D.
© Novartis

Muscles de la plante du pied : deuxième couche

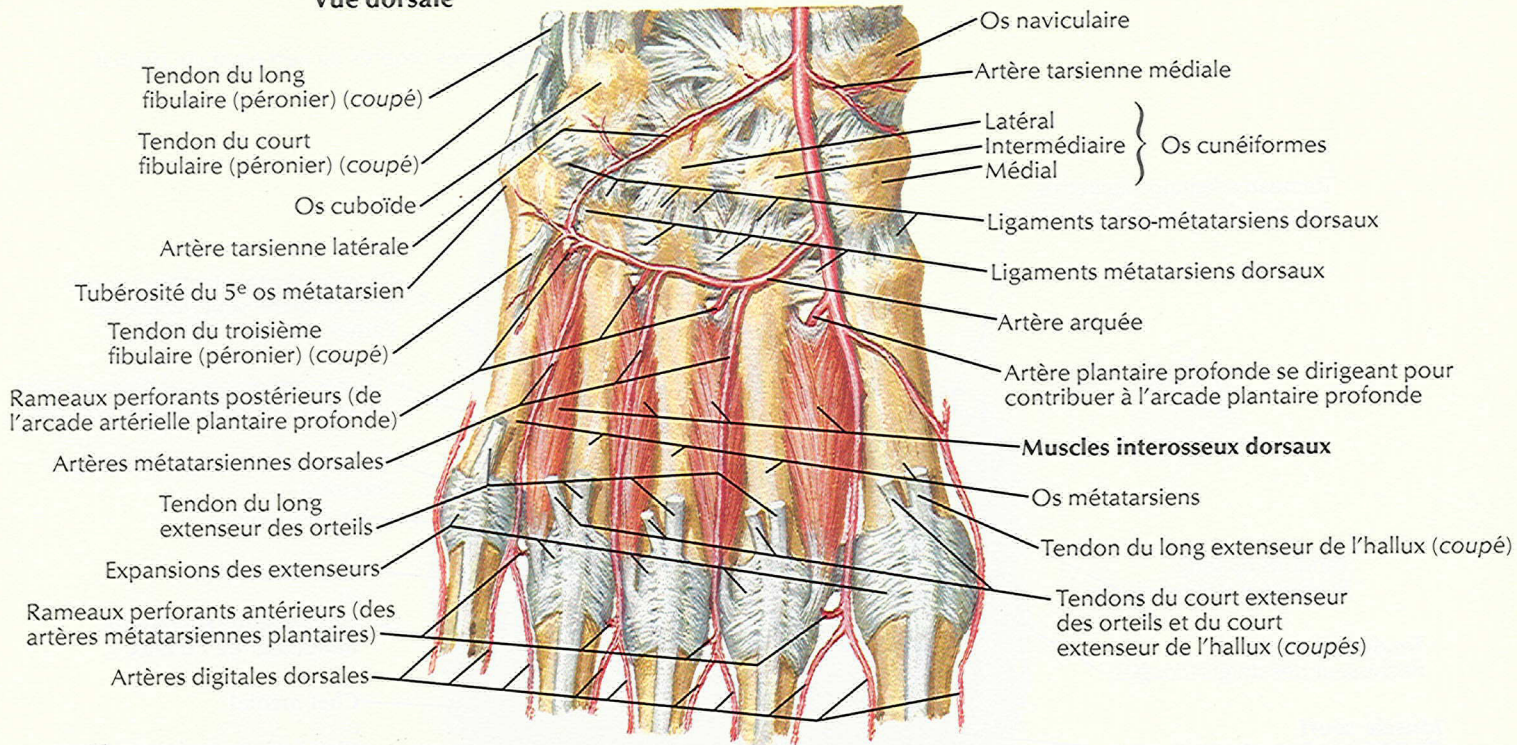


Muscles de la plante du pied : troisième couche



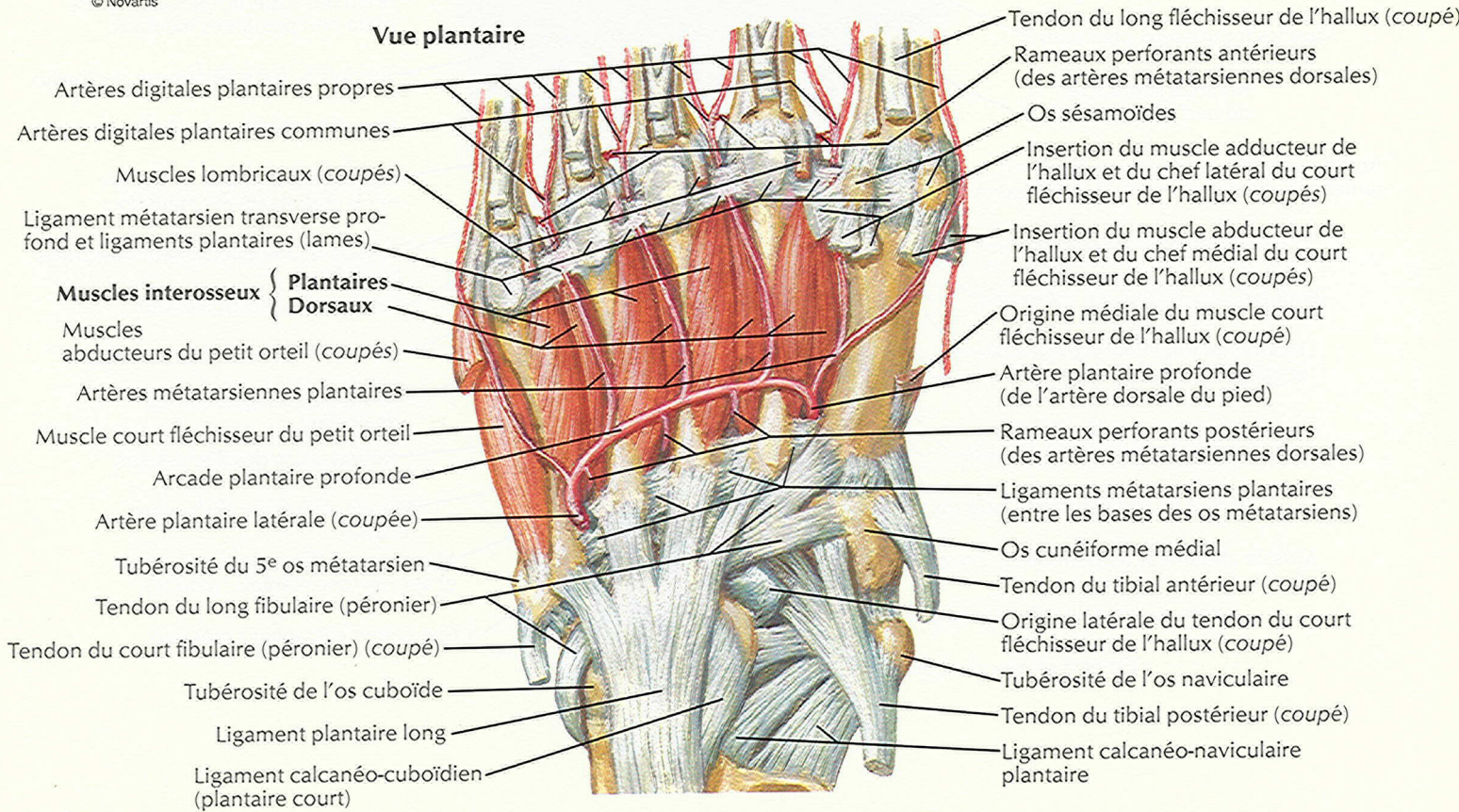
Muscles interosseux et artères profondes du pied

Vue dorsale

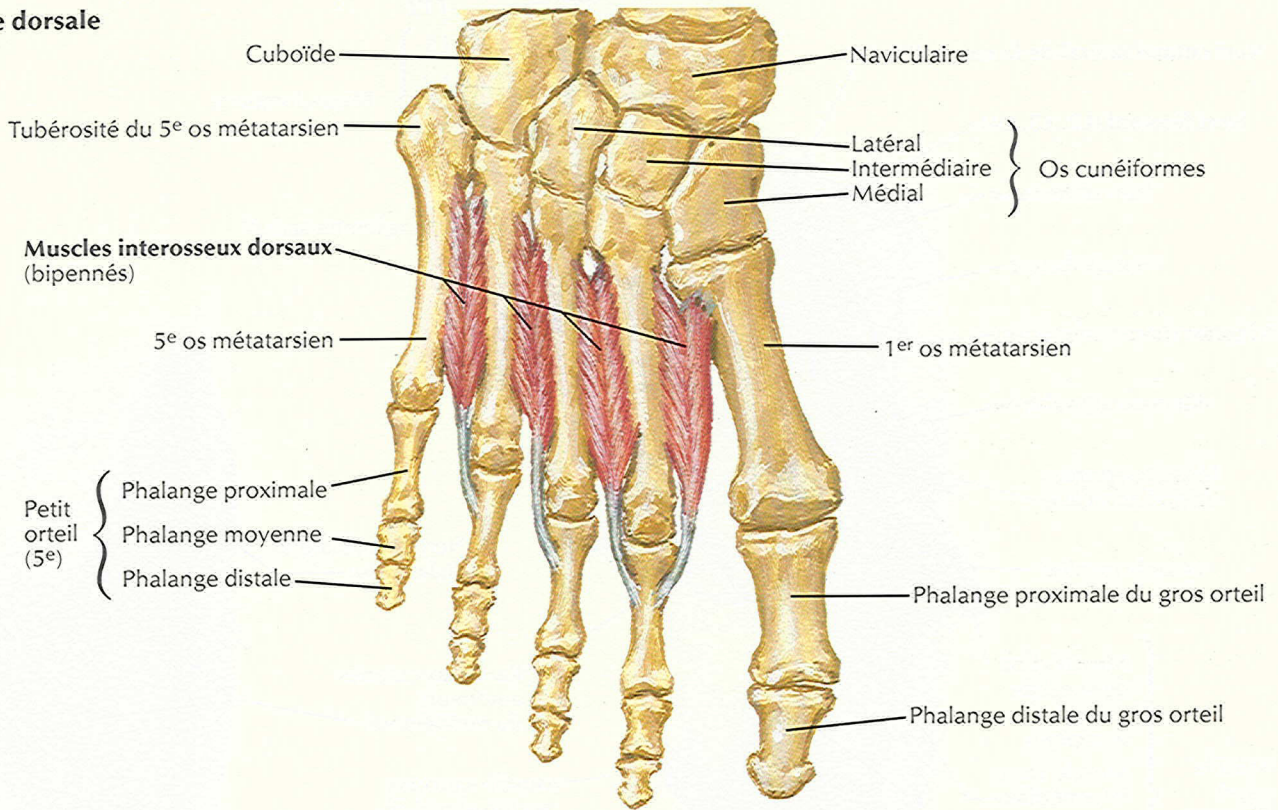


F. Netter M.D.
© Novartis

Vue plantaire

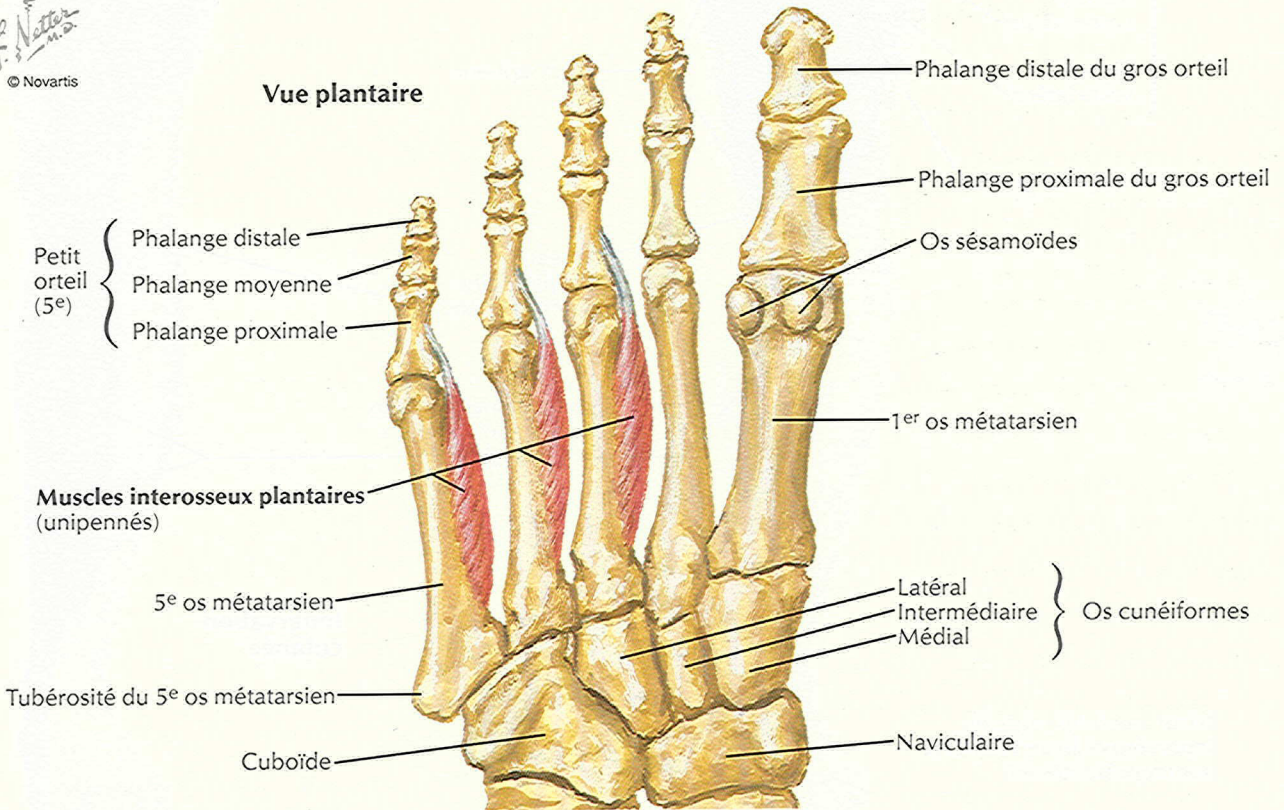


Vue dorsale

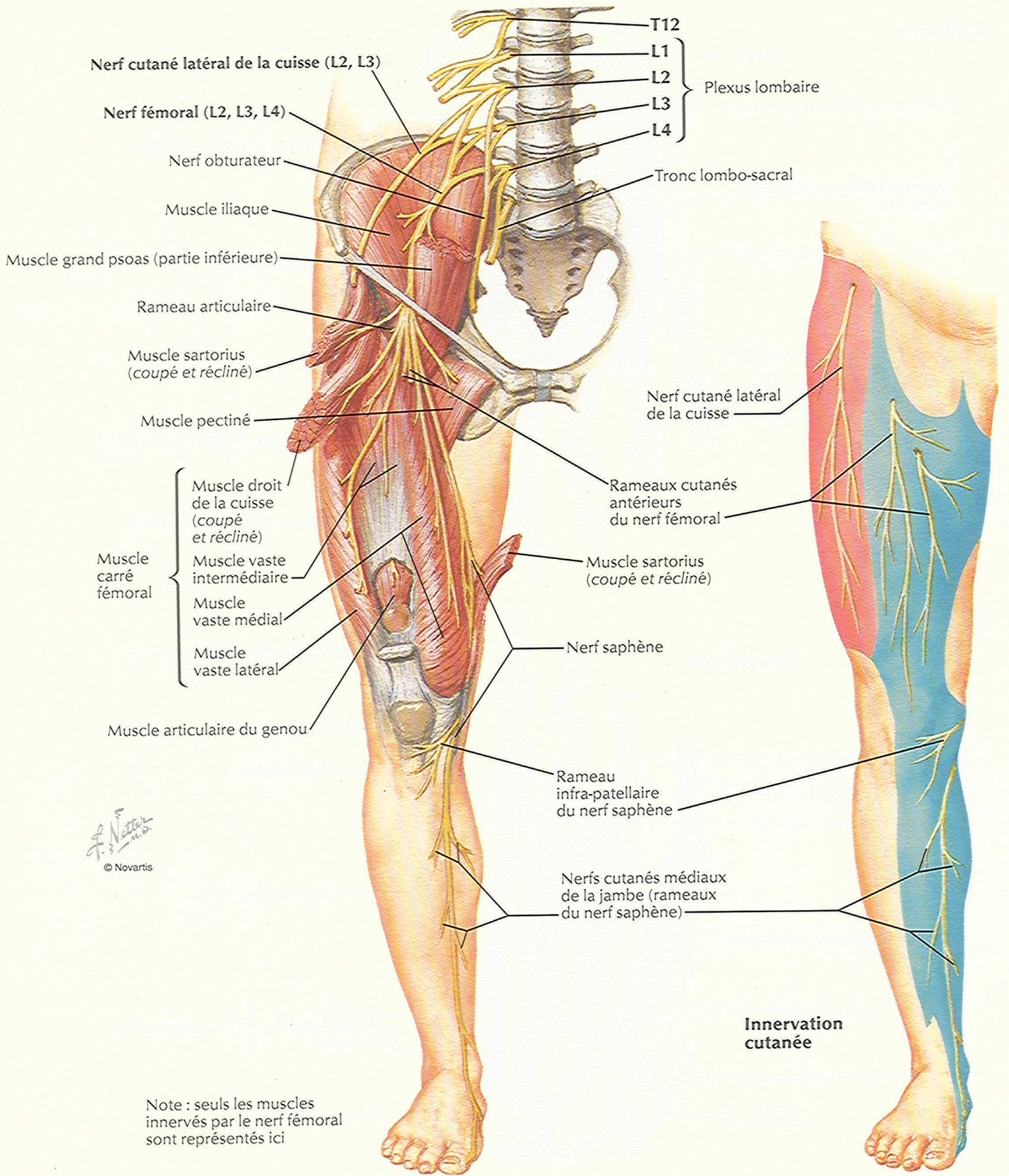


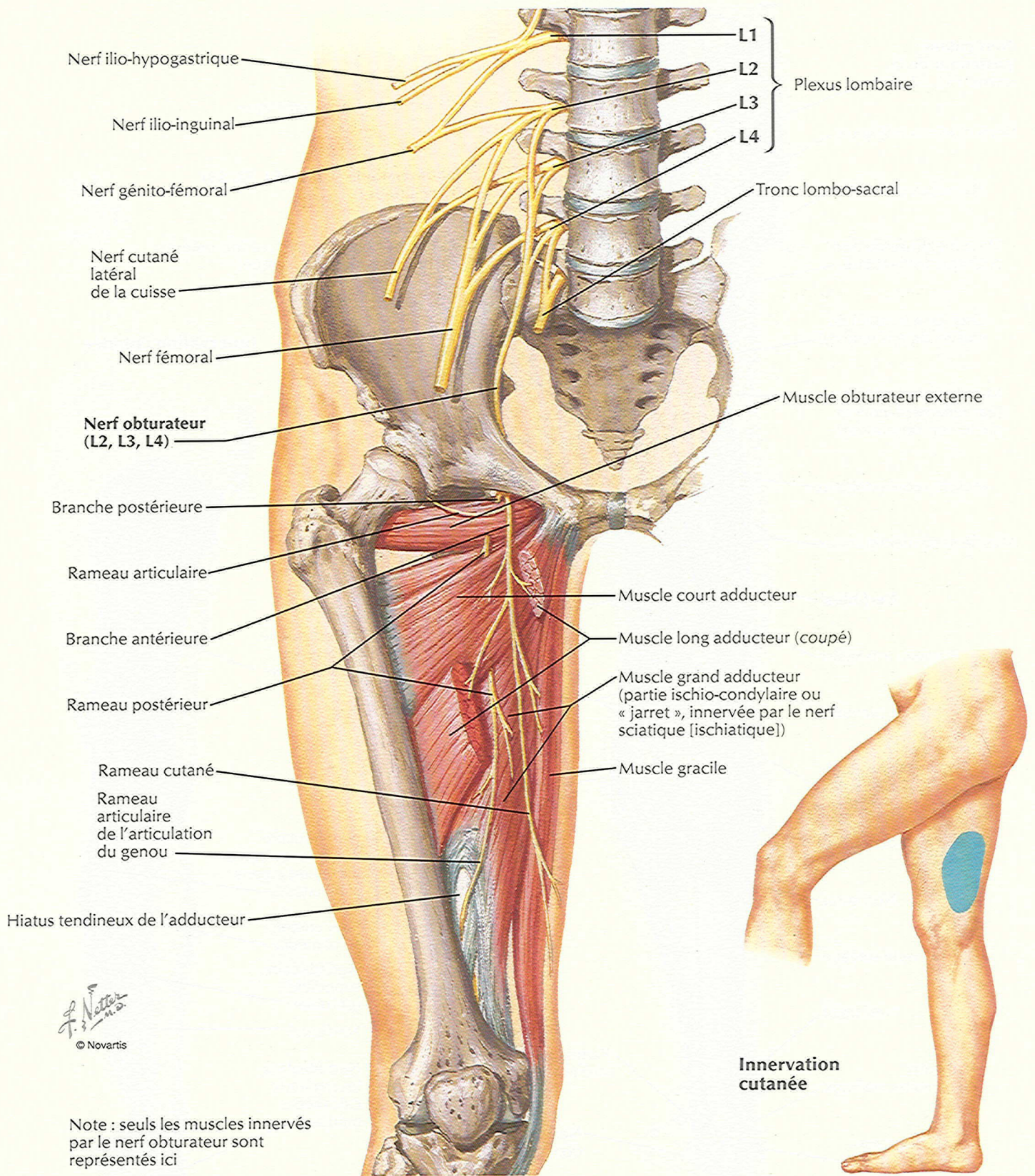
T. Netter M.D.
© Novartis

Vue plantaire



Nerfs fémoral et cutané latéral de la cuisse

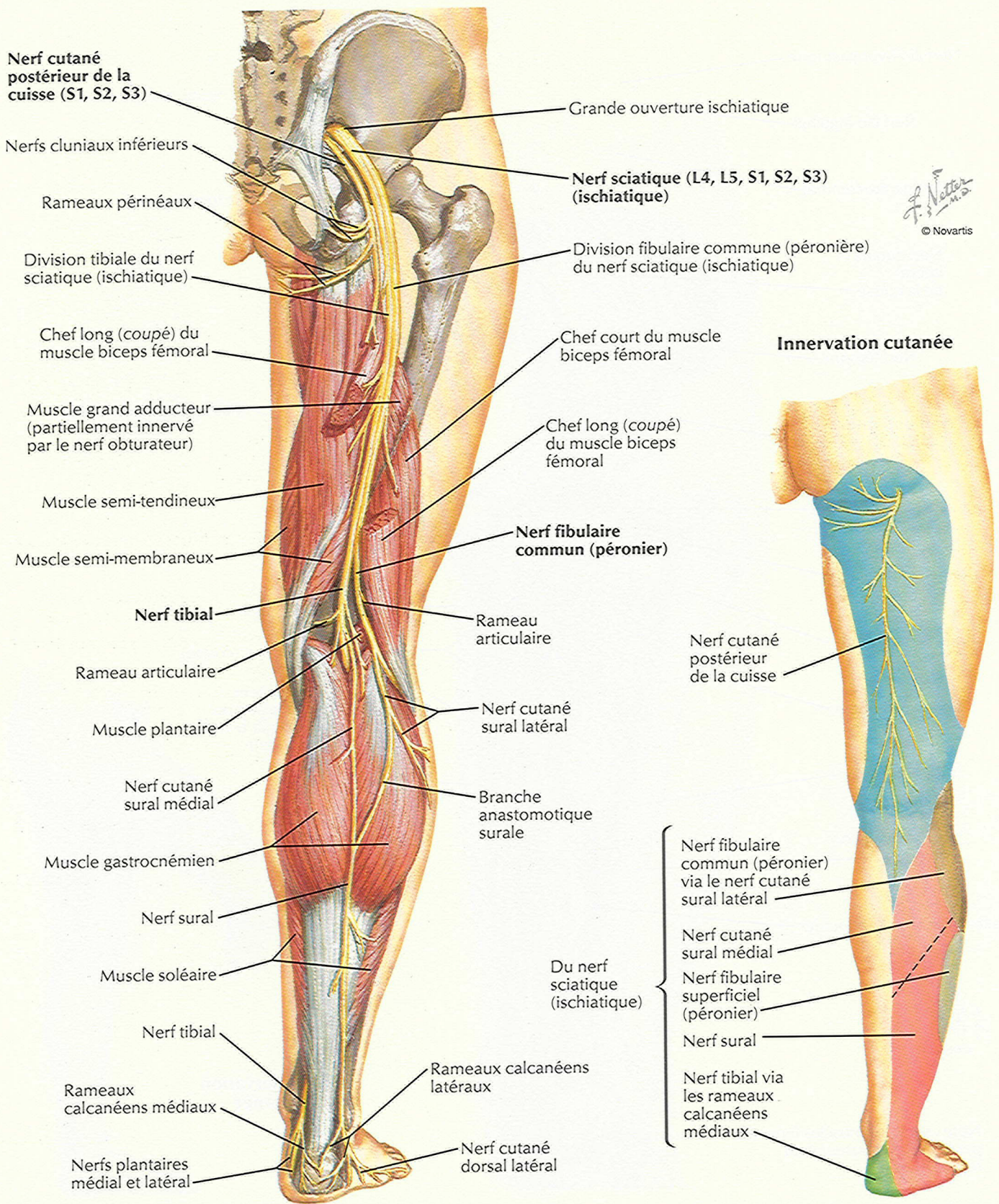




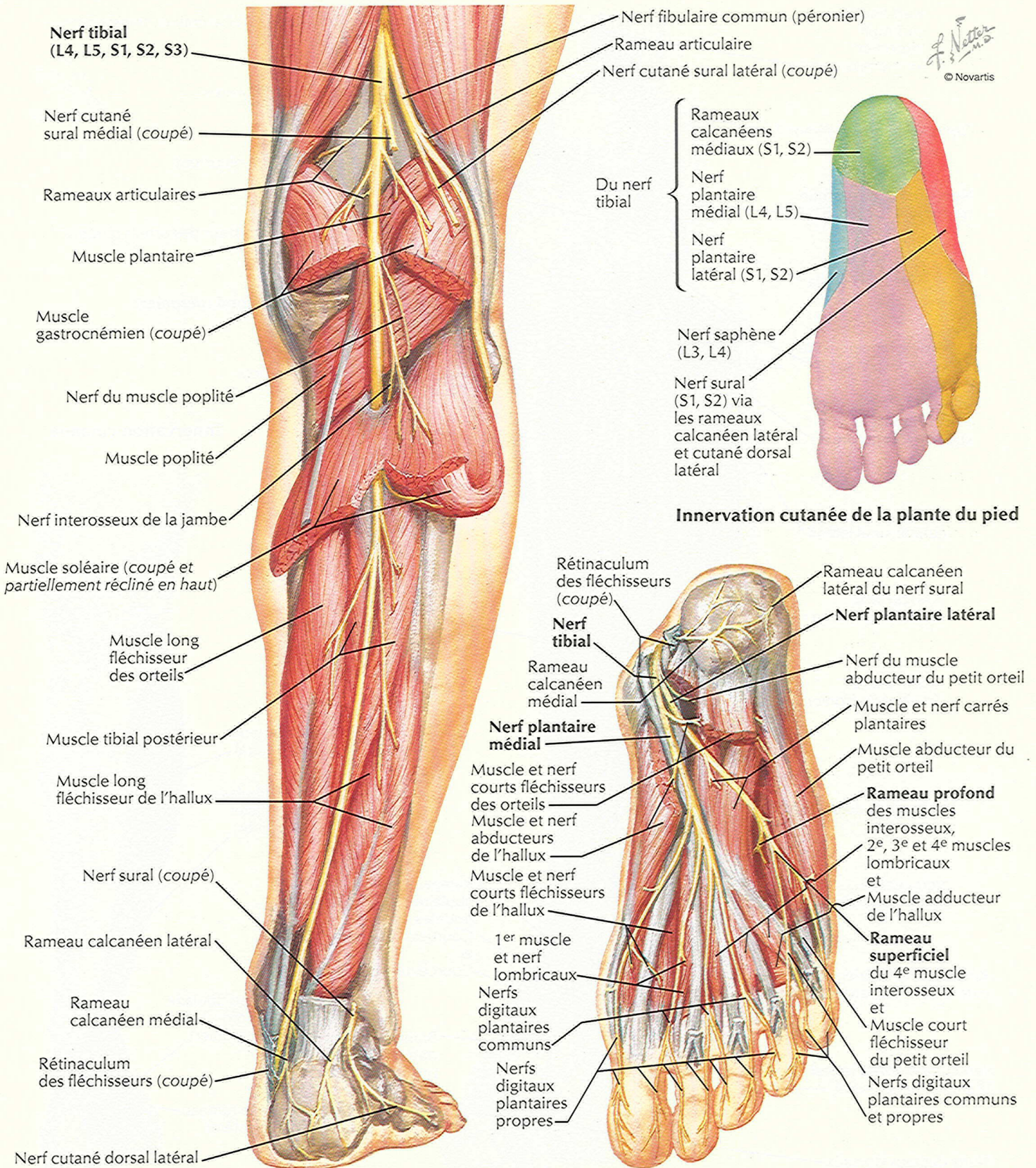
F. Netter M.D.
© Novartis

Note : seuls les muscles innervés par le nerf obturateur sont représentés ici

Nerfs sciatique (ischiatique) et cutané postérieur de la cuisse

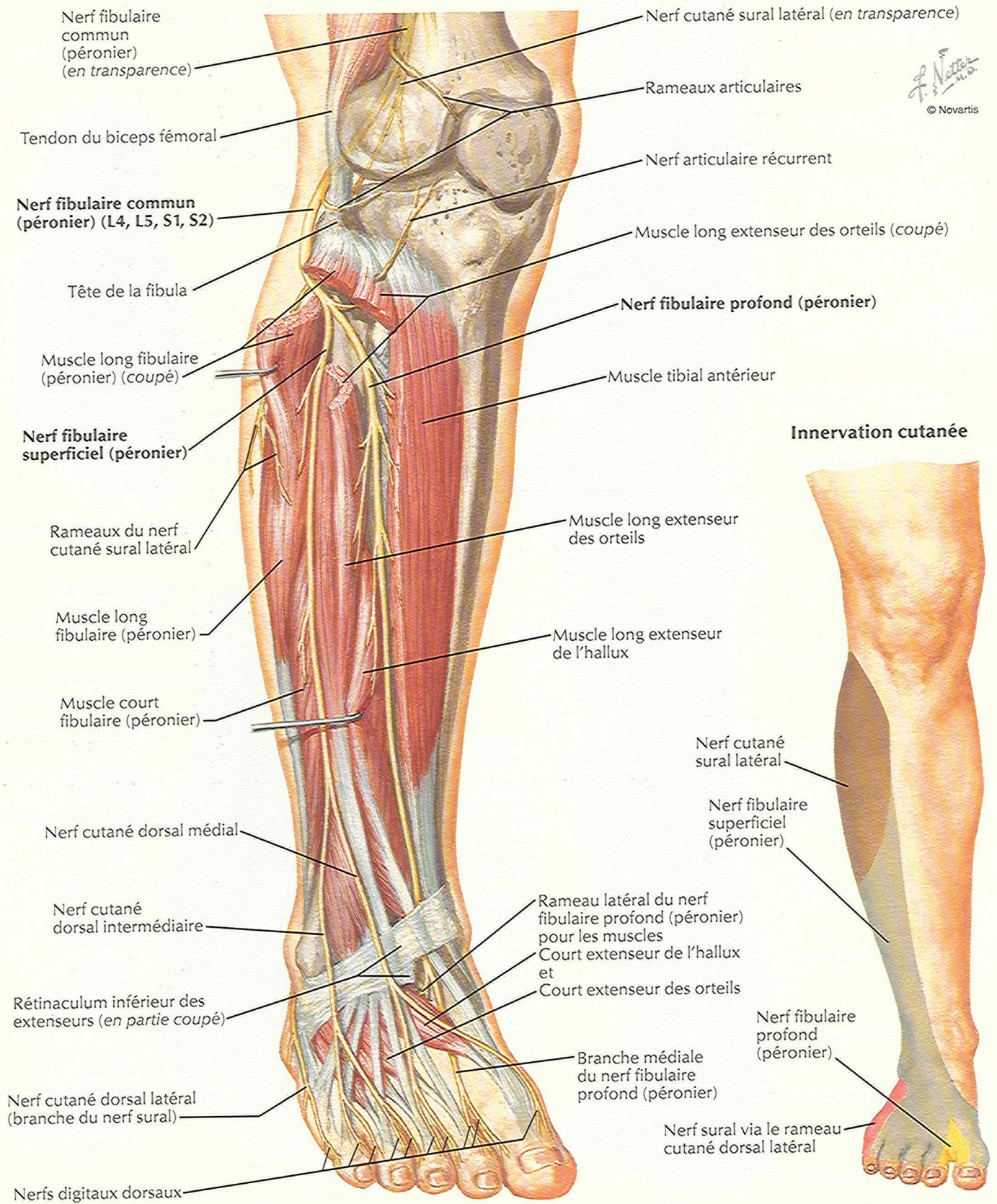


F. Netter M.D.
© Novartis

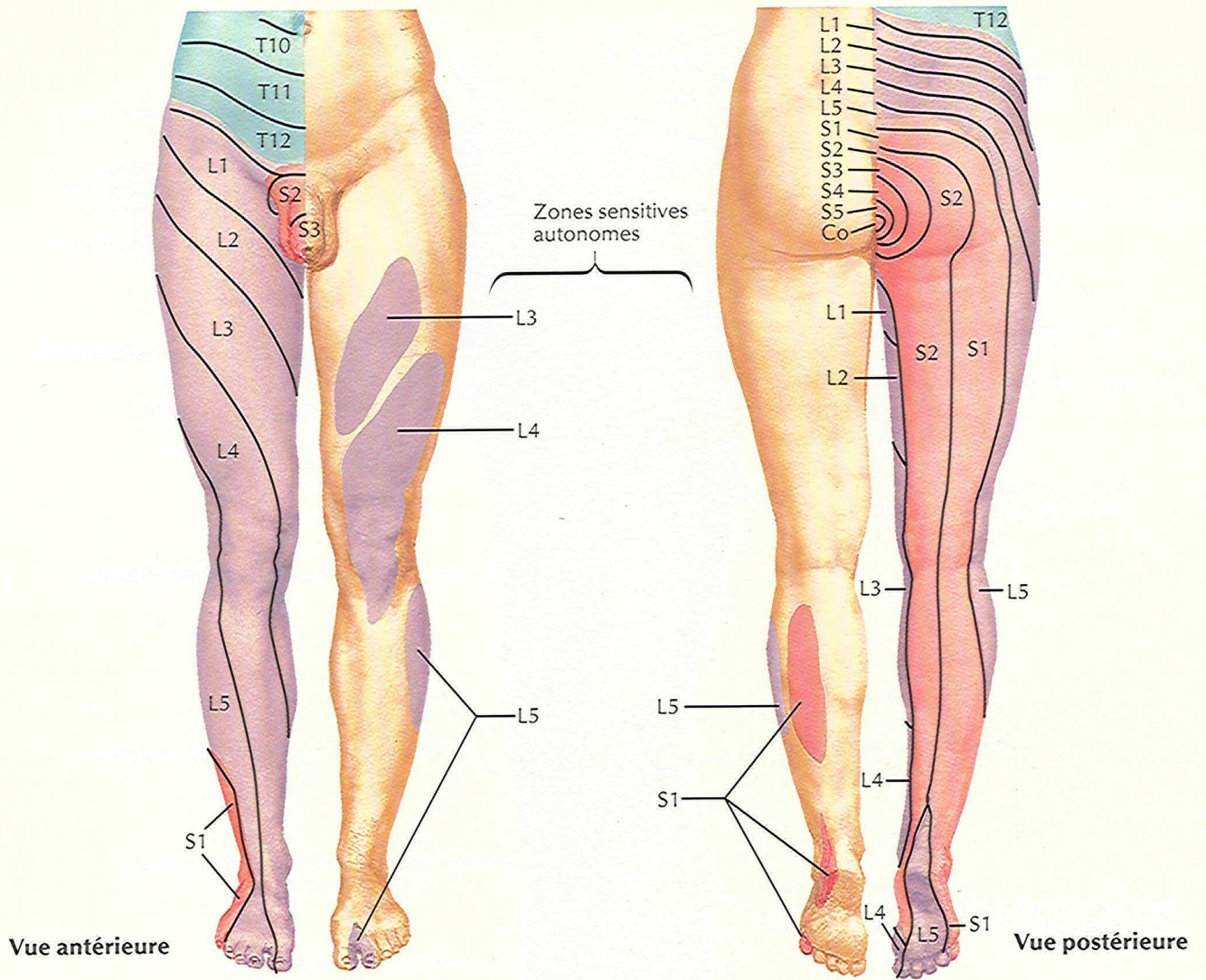


Note : les rameaux articulaires ne sont pas représentés ici

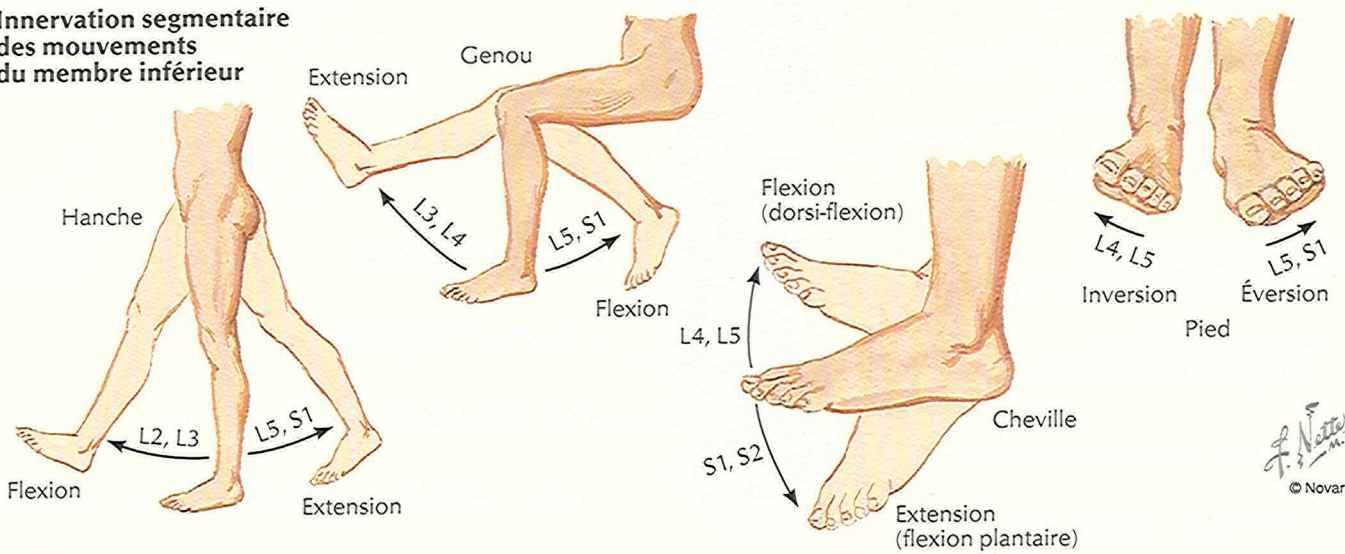
Nerf fibulaire commun (péronier)



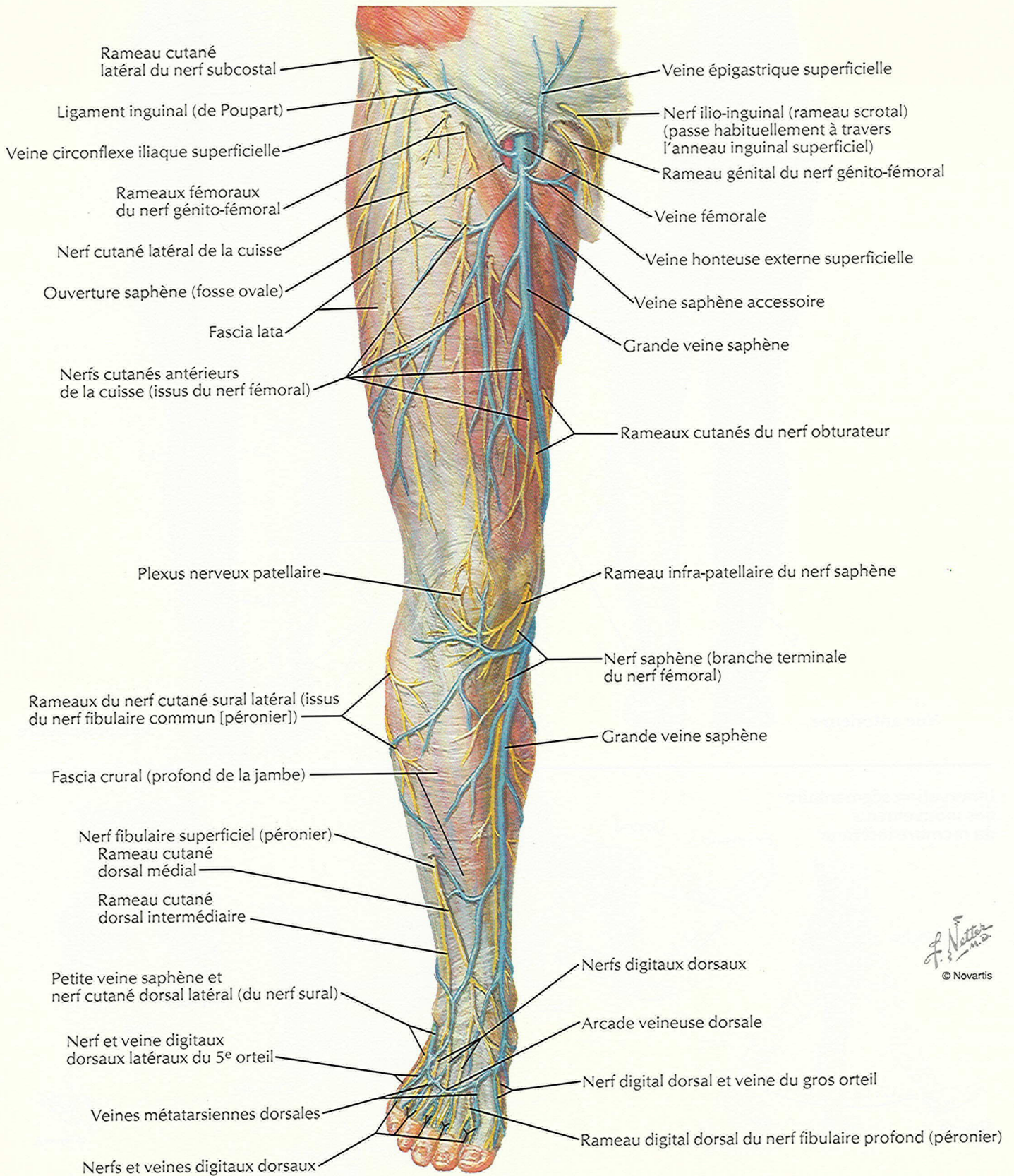
Dermatomes du membre inférieur



Innervation segmentaire des mouvements du membre inférieur

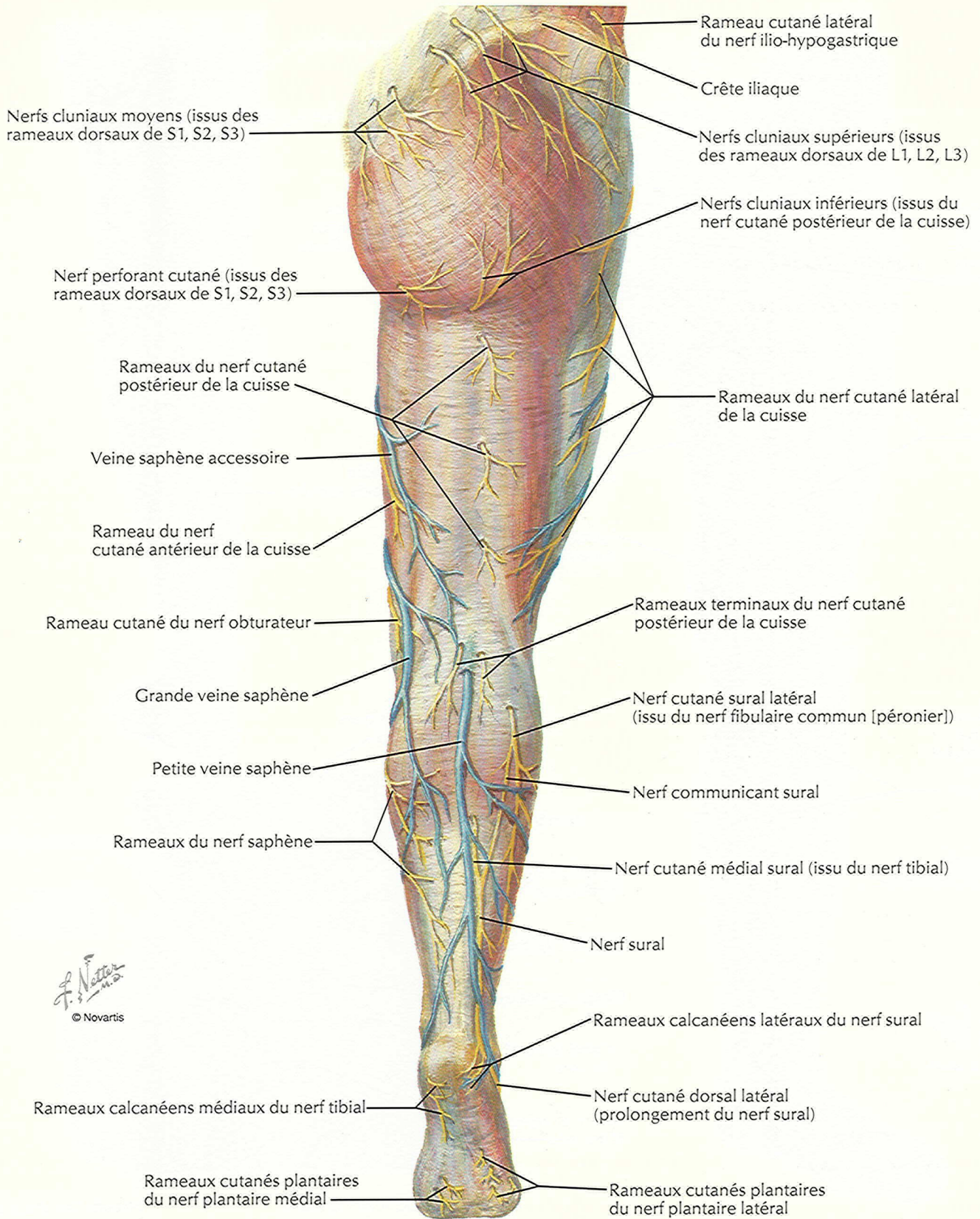


Nerfs et veines superficiels du membre inférieur : vue antérieure



F. Netter M.D.
© Novartis

Nerfs et veines superficiels du membre inférieur : vue postérieure




 © Novartis

Vaisseaux et nœuds lymphatiques du membre intérieur

VOIR AUSSI LES PLANCHES 378, 379

